



CASO CLÍNICO

Falha de integridade dos eléctrodos de desfibrilhação Riata e Riata ST: um problema atual

João Madeira*, Leonor Parreira, Pedro Amador, Luís Soares

Serviço de Cardiologia, Centro Hospitalar de Setúbal, E.P.E., Setúbal, Portugal

Recebido a 8 de setembro de 2012; aceite a 3 de julho de 2013

Disponível na Internet a 14 de outubro de 2013

PALAVRAS-CHAVE

Desfibrilhador implantável;
Eléctrodo implantável;
Isolamento;
Disfunção

KEYWORDS

Implantable cardioverter-defibrillator;
Lead;
Insulation;
Dysfunction

Resumo Os eléctrodos de desfibrilhação Riata e Riata ST, com revestimento de silicone, são propensos a exteriorização dos fios condutores por mecanismo de abrasão interna-externa dos fios condutores do sistema de alta voltagem, provocando uma alteração estrutural que pode, ou não, ser acompanhada de alterações eléctricas. Ambas as situações são facilmente detetadas, quer por fluoroscopia/radiologia quer por inspeção do traçado endocavitário e/ou medição das impedâncias. No entanto, geradores de famílias mais antigas não fazem automaticamente todas as medições necessárias para aferir a integridade eléctrica do sistema de alta voltagem nem possuem sistemas de notificação do doente em caso de disfunção.

Descreve-se o caso de um doente cuja alteração estrutural foi detetada na radioscopia aquando da substituição do gerador em exaustão. Discute-se qual a melhor estratégia nestes doentes, face ao atual conhecimento desta disfunção.

© 2012 Sociedade Portuguesa de Cardiologia. Publicado por Elsevier España, S.L. Todos os direitos reservados.

Integrity failure in Riata and Riata ST defibrillator leads: An ongoing problem

Abstract Riata and Riata ST silicone defibrillation leads are prone to externalization of conductors due to inside-out abrasion in the high-voltage system, causing structural damage which may be accompanied by electrical failure. These situations are easily detected by fluoroscopy or radiology and by inspection of intracardiac electrograms and/or measurement of impedance. However, older pulse generators do not automatically perform all the measurements needed to assess the integrity of the high-voltage electrical system, nor do they have patient notifier alerts in case of dysfunction.

Abreviaturas: ETFE, E: ethylene tetrafluoroethylene; ERI:, Indicador de Substituição Eletiva; FDA:, Food and Drug Administration; OAE:, oblíqua anterior esquerda; OAD:, oblíqua anterior direita; PA:, póstero-anterior; TV:, taquicardia ventricular; VCS:, veia cava superior; VD:, ventrículo direito.

Abbreviations: ETFE:, ethylene tetrafluoroethylene; ERI:, elective replacement indicator; FDA:, Food and Drug Administration; LAO:, left anterior oblique; RAO:, right anterior oblique; PA:, postero-anterior; TV:, ventricular tachycardia; SVC:, superior vena cava; RV:, right ventricle.

* Autor para correspondência.

Correio eletrónico: dr.joao.madeira@gmail.com (J. Madeira).

The authors describe the case of a patient in whom structural damage was detected on fluoroscopy during pulse generator replacement. They discuss the best strategy in these patients, considering current knowledge of this dysfunction.

© 2012 Sociedade Portuguesa de Cardiologia Published by Elsevier España, S.L. All rights reserved.

Introdução

Os elétrodos de desfibrilhação RIATA e RIATA ST (St Jude Medical) foram comercializados nos anos 2002 e 2005, respetivamente, até dezembro de 2010, totalizando cerca de 227000 em todo o mundo. Atualmente encontram-se cerca de 79000 elétrodos ativos, só nos Estados Unidos¹. Os elétrodos com revestimento de silicone surgiram inicialmente com diâmetro 8 F (RIATA) possuindo um núcleo central onde estão situados os elétrodos de *sensing* e *pacing*, e dois lúmens (em elétrodos com um só *coil*) ou três lúmens (duplo *coil*) equidistantes do centro e que são percorridos por pares de fios condutores do circuito de choque isolados com *ethylene tetrafluoroethylene* (ETFE). Uma redistribuição da espessura do silicone do espaço interior, mas mantendo a mesma arquitetura, permitiu reduzir o diâmetro dos elétrodos para 7 F (RIATA ST)¹.

Inicialmente com excelentes prestações, foram detetados, a partir de 2008, os primeiros casos de alterações estruturais². A sua conceção é propícia a que, com o movimento induzido pelo encerramento da válvula tricúspide, haja atrito interno-externo, em particular na extensão entre os dois *coils* de desfibrilhação ou na porção proximal nos sistemas de *coil* único (porção situada na aurícula direita), com abrasão e rutura do revestimento, com extrusão dos fios condutores para além da sombra do eletrocatereter, com exposição do ETFE. O tempo de implantação até deteção do problema tem sido reportado num alargado espaço temporal compreendido entre os 27 meses³ e os 79 ± 14 meses⁴.

Esta alteração estrutural pode ocorrer isoladamente na ausência de qualquer alteração elétrica, sendo detetada apenas recorrendo à radioscopia ou radiografia torácica, mantendo o elétrodo a sua funcionalidade³.

Estão, no entanto, descritos casos em que ocorreu disfunção elétrica (alterações do eletrograma e/ou alteração da impedância do sistema, em particular no seu componente de alta voltagem) pela extensão da exteriorização para dentro do *coil* proximal, com falha de desfibrilhação e possível causa de morte. Esta situação levou a que a *Food and Drug Administration* (FDA) emitisse, em 15 de dezembro de 2011, um parecer de classe I relativamente a esta situação pelo risco potencial de lesão grave ou morte do doente, em caso de disfunção⁵.

A firma tem publicado normas de atuação em permanente atualização, inclusive com a criação de num *site* na internet para acompanhamento desta situação - www.riatacommunications.com, com um pendor sobretudo conservador, mas que permitem minimizar os riscos e detetar precocemente possíveis disfunções^{1,3,6}.

No entanto, pairam ainda muitas dúvidas acerca do comportamento durante a desfibrilhação dos elétrodos exteriorizados com exposição do ETFE, a sua possível abrasão e rutura e eventual trombogenicidade, pelo que parece

consensual uma tomada de decisão individualizada com a participação informada do doente.

Caso clínico

Doente de 81 anos de idade com cardiopatia d não- isquémica, com disfunção ventricular esquerda (fração de ejeção de 30%). Em 15 de março de 2005 foi-lhe implantado, no contexto de prevenção secundária (taquicardia ventricular sincopal), sistema de CDI-VR (gerador EPIC+ VR V-196, elétrodo Riata 1570 - duplo *coil*, 8Fr). O limiar agudo do VD era de 0,4V@0,4ms, onda R de 12,5mV, impedância de *pacing* de 864 Ohm e impedância de choque, medida no teste de desfibrilhação, de 44 Ohm.

Foi observado regularmente em consulta de seguimento de doentes portadores de cardiodesfibrilhador. Registaram-se, no período de seguimento, três episódios de TV monomórfica mantida, convertidos com *pacing* antitaquicardia. Sem episódios de cardioversão/desfibrilhação.

Oitenta e sete meses (sete anos e três meses) após a implantação foi programada a substituição do gerador por ter atingido Indicação de Substituição Eletiva (ERI). Previamente à intervenção fez-se radioscopia para determinar a integridade do eletrocatereter, observando-se a exteriorização de fio condutor para além da sombra do cetereter (Figura 1).

Todos os parâmetros passíveis de serem testados pelo programador encontravam-se dentro da normalidade. Este modelo de CDI não permite a medição da impedância do circuito de choque de alta voltagem. A observação cuidadosa da imagem permitiu concluir que a exteriorização apresentava uma extensão aparentemente reduzida, sem que se verificassem ansas ou angulações, pelo que se optou por uma estratégia conservadora, com substituição, num primeiro tempo, apenas do gerador. Durante a intervenção, já com o novo gerador conetado, foi determinada a

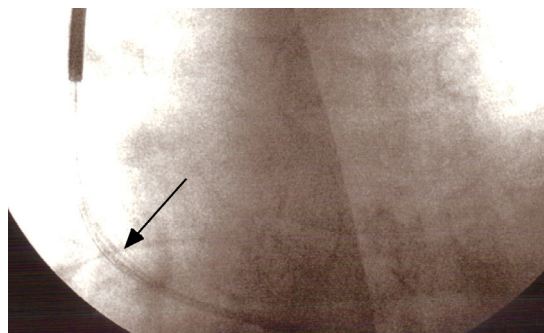


Figura 1 Radioscopia, incidência PA, com visualização de fio condutor para além da sombra do cateter (exteriorização) na porção situada aurícula direita (seta).

impedância do circuito de alta voltagem e observação minuciosa e demorada dos eletrogramas intracavitários incluindo os *coils* (VD-Gerador, VCS-Gerador, VD-VCS), que se encontravam normais. Neste contexto, na ausência de qualquer evidência de presença de disfunção elétrica e passando o doente a dispor de gerador capacitado para testar periodicamente a impedância de choque, optou-se por conservar o eletrodo e concluir a intervenção cirúrgica. Não se considerou oportuno fazer teste de desfibrilhação. Programaram-se os parâmetros de detecção precoce de disfunção e o doente e a família foram instruídos acerca da atitude a tomar caso surgisse o alarme vibratório do gerador.

Discussão

Embora sem dados definitivos acerca do comportamento do eletrocaterter com extrusão dos fios condutores revestidos por ETFE, não estão descritas complicações fatais por alterações isoladas da integridade do eletrocaterter⁷. A progressão retrógrada da extrusão para o interior de um dos *coils* pode, no entanto, causar rutura dos revestimentos, curto-circuito no sistema de desfibrilhação e falha de terapia apropriada, não se observando exteriorização dos elétrodos. Neste caso apenas se pode detetar a disfunção pela presença de interferência elétrica nos traçados de derivações intracardiacas incluído os *coils* ou pela alteração de impedância do sistema de alta voltagem^{7,8}.

A incidência da alteração estrutural tem sido reportada entre 2-33,3% dos elétrodos Riata (8F), em particular os de *coil* único⁹⁻¹¹, em que cerca de 20% dos elétrodos afetados apresenta disfunção elétrica⁸. Têm, no entanto, sido levantadas algumas dúvidas relativamente aos números apresentados dada a dificuldade em determinar número exato de casos devido à subdetecção e ao reduzido número de elétrodos explantados e devolvidos ao fabricante para verificação do mecanismo dessa disfunção³. Os resultados do *Riata Lead Evaluation Study Phase I (North America)*, publicados em julho do corrente ano, em elétrodos sem disfunção elétrica, mostram uma prevalência global de exteriorização estatisticamente significativa entre elétrodos 8F e 7F (24 *versus* 9,3%, $p < 0,001$), mesmo quando foram comparados elétrodos com tempo de implantação inferior a seis anos (17,9 *versus* 9,4%, $p = 0,02$), e que se mantém nas duas tipologias do eletrodo (duplo *coil* – 23,3 *versus* 10,4%, $p < 0,001$; *single coil* – 28,9 *versus* 4,3%, $p = 0,001$)^{12,13}.

As medidas preconizadas pelo fabricante⁶ e que vêm de encontro às sugeridas pela FDA⁵ podem sumarizar-se na realização de:

- 1) avaliação radiológica inicial (radiografia torácica em dois planos – PA e perfil – ou radioscopia em três planos – PA, OAD 45° e OAE 45°) e
- 2) uma programação de vigilância agressiva dos parâmetros mais suscetíveis de se apresentarem precocemente alterados (limitar os valores de impedância de *pacing* entre os 200-1000 Ohm e os valores de impedância de choque para que não variem mais que 25 Ohm acima ou abaixo dos valores habituais, detecção de intervalos muito curtos (< 250 mseg) no eletrograma intracavitário «*coil* do VD-Gerador», variações da amplitude da onda R, variação

do limiar com a ligação da auto-captura, aumento dos número de intervalos para cumprir a detecção de 24 para 30 intervalos, para apagar

- 3) a ligação dos respetivos alarmes vibratórios de notificação e baseando-se a decisão final no contexto clínico do doente e na sua opinião informada.

Deste modo:

- Caso não haja alteração estrutural nem elétrica deve manter-se o seguimento habitual trimestral
- Na presença de compromisso estrutural sem disfunção elétrica, em doentes de baixo risco (sem episódios de desfibrilhação e não dependentes de *pacing*) e com condições sociopsicológicas para um acompanhamento esclarecido não está indicada a substituição profilática, devendo o seguimento ser trimestral, com eventual controlo anual por método de imagem de acordo com o perfil de risco do doente. Não está indicado teste de desfibrilhação.
- Na presença de disfunção elétrica, em doentes de alto risco ou que o desejem, após decisão informada, deve proceder-se de imediato à inserção de novo eletrocaterter. Não está indicada a extração do eletrodo por rotina dado o risco potencial de fratura por fragilização da estrutura, embora possa ser realizada com sucesso¹⁴.

No entanto, não há referência na literatura e normas publicadas acerca de qual a atitude mais adequada perante os doentes ainda portadores de famílias de geradores mais antigas que não realizam automaticamente testes de impedância ao circuito de choque ou não equipados com alarmes vibratórios (Epic, Epic +, Atlas e Atlas +) – geradores estes que, na série do laboratório do serviço de cardiologia, representam ainda 31% dos doentes com elétrodos Riata e Riata ST. Os autores, face à importância da vigilância do circuito de alta voltagem, julgam prudente nestas situações e em particular em doentes de alto risco, a substituição do eletrodo caso o gerador apresente uma longa longevidade potencial (> 6 meses) ou a substituição do gerador nas situações em que o ERI está eminente.

A vigilância por monitorização remota (Merlin.net) traria benefícios acrescidos, embora não esteja ainda disponível¹².

Vai iniciar-se a fase II do *RIATA Lead Evaluation Study* com o objetivo de determinar a incidência de disfunção elétrica em elétrodos, com e sem exteriorização dos fios condutores, durante um seguimento mínimo de dois anos⁵.

Conclusão

Embora se desconheça a prevalência real da alteração da integridade por abrasão interna-externa e exposição dos fios condutores e eventual disfunção elétrica, este é um problema que todos os centros vão ter de lidar com frequência crescente. A exteriorização isolada pode ser abordada de forma conservadora desde que sejam respeitadas as indicações de programação e vigilância publicadas pela St Jude e FDA, tal como realizado no caso apresentado.

Os autores optam por sistematizar a abordagem das diferentes situações, avançando inclusive com uma proposta racional nos casos de sistemas com geradores mais antigos, não contemplados nas indicações daquelas organizações.

Responsabilidades éticas

Proteção de pessoas e animais. Os autores declaram que para esta investigação não se realizaram experiências em seres humanos e/ou animais.

Confidencialidade dos dados. Os autores declaram ter seguido os protocolos de seu centro de trabalho acerca da publicação dos dados de pacientes e que todos os pacientes incluídos no estudo receberam informações suficientes e deram o seu consentimento informado por escrito para participar nesse estudo.

Direito à privacidade e consentimento escrito. Os autores declaram ter recebido consentimento escrito dos pacientes e/ou sujeitos mencionados no artigo. O autor para correspondência deve estar na posse deste documento.

Conflito de interesses

Os autores declaram não haver conflito de interesses.

Bibliografia

- Carlson M, Tsung P. Medical device advisory. St. Jude Medical, November 28, 2011 [consultado Jun-Jul 2013]. Disponível em: <http://www.riatacommunication.com>
- Duray GZ, Israel CW, Schmitt J, et al. Implantable cardioverter-defibrillator lead disintegration at the level of the tricuspid valve. *Heart Rhythm*. 2008;5:1224-5.
- Chester KM. Important product information: St Jude Medical Riata and Riata ST silicone endocardial leads. St Jude Medical; December 15, 2010 [consultado Jun-Jul 2013]. Disponível em: <http://www.riatacommunication.com>
- Schmutz M, Delacrétaiz E, Schwick N, et al. Prevalence of symptomatic and electrically undetectable intracardiac inside-out abrasion in silicon-coated Riata and Riata ST ICD leads. *Int J Cardiol*. 2013;167:254-7.
- FDA classifies voluntary physician advisory letter on Riata and Riata ST silicone defibrillation leads as Class I recall (URGENT MEDICAL DEVICE ADVISORY). St. Paul, MN: St. Jude Medical, December 15, 2011. Disponível em: <http://investors.sjm.com/phoenix.zhtml?c=73836&p=irol-newsArticle&ID=1640339>
- Carlson M. Re: FDA Safety Communication on Riata® and Riata® ST silicone leads. St. Jude Medical, August 22, 2012. Disponível em: <http://professional.sjm.com/resources/product-performance/riata-important-info/physician-information/direct-to-physician>
- Hauser RG, Abdelhadi R, McGriff D, et al. Deaths caused by the failure of Riata and Riata ST implantable cardioverter-defibrillator leads. *Heart Rhythm*. 2012, <http://dx.doi.org/10.1016/j.hrthm.2012.03.048>.
- Hauser RG, McGriff D, Retel LK. Riata implantable cardioverter-defibrillator lead failure: Analysis of explanted leads with a unique insulation defect. *Heart Rhythm [Internet]*. 2012;9:742-9.
- Chan CW, Chiang CS. An ICD lead with failure of outer insulation goes undetected by regular measurements. *Pacing Clin Electrophysiol*. 2012;35:e261-2.
- Kodoth V, Cromie N, Lau E., et al. Riata lead failure; A Report from Northern Ireland Lead Screening Programme. *European Heart Journal*. 2011;32(Abtract Supplement):310. Disponível em: <http://spo.escardio.org/Abstract.aspx?eevtid=48&fp=P1838>
- Parvathaneni SV, Ellis CR, Rottman JN. High prevalence of insulation failure with externalized cables in St. Jude Medical Riata family ICD leads; fluoroscopic gradic scale and correlation to extracted leads. *Heart Rhythm*. 2012. Epub.
- St Jude Medical. Riata Lead Evaluation Study. Phase I results (North America) [presentation]. St. Jude Medical; 2012. Disponível em: <https://www.google.pt/url?sa=t&rct=j&q=&esrc=s&source=web&cd=1&ved=0CDQQFjAA&url=https%3A%2F%2Fprofessional.sjm.com%2Fresources%2Fproduct-performance%2Friata-important-info%2Fphysician-information%2F~%2Fmedia%2F12AE1D447B3147798E6E78514FAEFBC5.ashx&ei=faRIUu7IF8ap7QaltYGwDg&usq=AFQjCNECK222Nc3FoF2z-Z08TA8jMnlBSg&bvm=bv.53217764,d.ZGU>
- Carlson M, Tsung P. Re: Update information regarding Riata silicone defibrillation leads. St. Jude Medical, July 13, 2012 [consultado Jun-Jul 2013]. Disponível em: <http://www.riatacommunication.com>
- Noad RL, Morrice KW, Kodoth VN, et al. Riata lead extraction - A single center wxperience. *Heart Rhythm*. 2012. Disponível em: <http://www.abstractsonline.com/Plan/ViewAbstract.aspx?sKey=238c4916-1cde-4f57-8ecc-e181de8f617c&cKey=0fb82d40-bed2-41cc-86ee-1ead1a6e4d4d&mKey=%7bBAEF2DB4-7615-4F2C-851A-E5D7461EBD4E%7d>