



IMAGEM EM CARDIOLOGIA

Causa inesperada de disfunção sistólica em octogenária

Unexpected cause of systolic dysfunction in an octogenarian

Tiago Pereira-da-Silva*, Ana Galrinho, Luísa Branco, Eduardo Antunes, Rui Cruz Ferreira

Serviço de Cardiologia, Hospital de Santa Marta, Centro Hospitalar de Lisboa Central, EPE, Lisboa, Portugal

Recebido a 15 de agosto de 2012; aceite a 11 de outubro de 2012

Disponível na Internet a 19 de março de 2013

Relato de caso

Mulher de 82 anos, com antecedentes de hipertensão arterial ligeira, referia cansaço para grandes esforços desde a adolescência, não investigado.

O cansaço agravou-se progressivamente, passando a ser desencadeado por pequenos esforços no último ano.

Um ecocardiograma efetuado noutra centro revelou ventrículo esquerdo dilatado, com paredes não hipertrofiadas, disfunção sistólica global (fração de ejeção 37%) sem alterações da contratilidade segmentar, insuficiência mitral ligeira e dilatação auricular esquerda; apresentava ainda insuficiência tricúspide moderada, hipertensão pulmonar moderada (estimada em 49 mmHg) e dilatação acentuada da artéria pulmonar (47 mm).

Foi referenciada ao nosso serviço para exclusão de etiologia isquémica e o cateterismo cardíaco não revelou doença coronária aparente.

Auscultava-se sopro sistodiastólico de grau II/VI no bordo esternal esquerdo superior não explicado pela investigação prévia. Repetiu ecocardiograma transtorácico (Figura 1) que confirmou os achados do ecocardiograma inicial. Visualizava-se, porém, um fluxo turbulento, contínuo, ao nível da bifurcação da artéria pulmonar, dirigido da aorta para o tronco e ramo direito da artéria

pulmonar, evidente também na incidência supraesternal (Figuras 2–4). Foi diagnosticado canal arterial patente (CAP).

Atendendo à idade, optou-se por otimizar a terapêutica médica, tendo a doente melhorado e referindo atualmente cansaço para médios esforços.

Trata-se de um caso incomum de CAP por ter sido diagnosticado em idade muito avançada. A disfunção ventricular esquerda foi provavelmente devida ao aumento de fluxo secundário ao CAP, a única patologia identificada (além

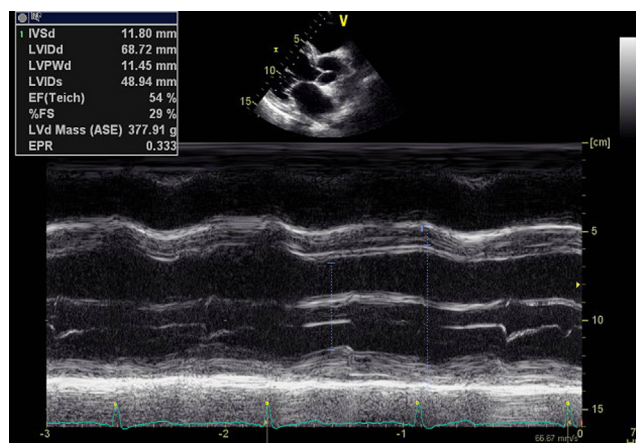


Figura 1 Plano paraesternal esquerdo longo eixo, avaliação em modo M: ventrículo esquerdo dilatado com diâmetros telediastólico de 69 mm e telessistólico de 49 mm.

* Autor para correspondência.

Correio eletrónico: tiagopsilva@sapo.pt (T. Pereira-da-Silva).

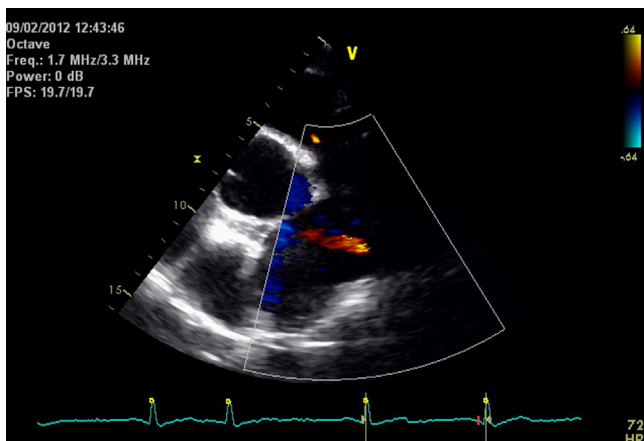


Figura 2 Plano paraesternal esquerdo curto eixo, com estudo Doppler a cor: artéria pulmonar dilatada e fluxo da aorta para a artéria pulmonar.

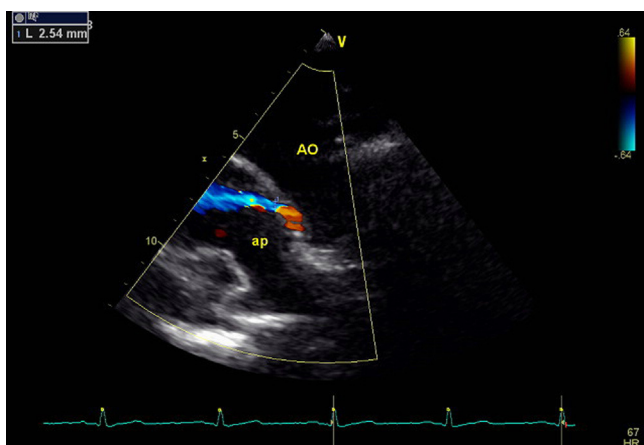


Figura 3 Plano supraesternal, com estudo Doppler a cor: fluxo da aorta para a artéria pulmonar. AO: aorta; AP: artéria pulmonar.

de hipertensão arterial ligeira). A elevação da pressão arterial pulmonar consequente ao CAP muito provavelmente diminuiu o *shunt*, tornando atualmente o fluxo fino e turbulento.

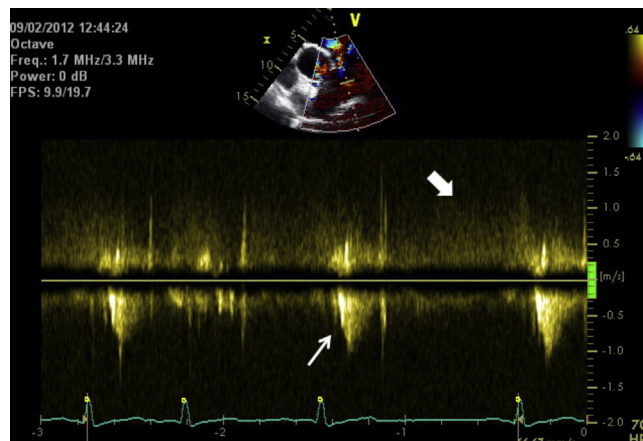


Figura 4 Plano paraesternal esquerdo curto eixo, nível da válvula pulmonar. Estudo com Doppler pulsado imediatamente distal à válvula pulmonar dirigido por Doppler a cor (parte superior da imagem), evidenciando fluxo sistólico transvalvular pulmonar (seta estreita) num fundo de fluxo sistodiastólico da aorta para a artéria pulmonar (seta larga).

Responsabilidades éticas

Proteção dos seres humanos e animais. Os autores declaram que os procedimentos seguidos estavam de acordo com os regulamentos estabelecidos pelos responsáveis da Comissão de Investigação Clínica e Ética e de acordo com os da Associação Médica Mundial e da Declaração de Helsínquia.

Confidencialidade dos dados. Os autores declaram ter seguido os protocolos de seu centro de trabalho acerca da publicação dos dados de pacientes e que todos os pacientes incluídos no estudo receberam informações suficientes e deram o seu consentimento informado, por escrito, para participar nesse estudo.

Direito à privacidade e consentimento escrito. Os autores declaram ter recebido consentimento escrito dos pacientes e/ou sujeitos mencionados no artigo. O autor para correspondência deve estar na posse deste documento.

Conflito de interesses

Os autores declaram não haver conflito de interesses.