



ARTIGO DE REVISÃO

## Taquicardia de QRS largos – importância eletrocardiográfica no diagnóstico diferencial



Pedro A. Sousa\*, Salomé Pereira, Rui Candeias, Ilídio de Jesus

*Serviço de Cardiologia, Hospital de Faro, E.P.E., Faro, Portugal*

Recebido a 22 de novembro de 2012; aceite a 7 de julho de 2013

Disponível na Internet a 20 de março de 2014

### PALAVRAS-CHAVE

Taquicardia de QRS largos;  
Taquicardia ventricular;  
Taquicardia supraventricular;  
Algoritmos;  
Critérios;  
Diagnóstico diferencial;  
Eletrocardiograma

### KEYWORDS

Wide QRS tachycardia;  
Ventricular tachycardia;  
Supraventricular tachycardia;  
Algorithms;  
Criteria;

**Resumo** O diagnóstico correto de taquicardia de complexos largos permanece um desafio. A sua diferenciação entre taquicardia supraventricular e taquicardia ventricular tem grandes implicações terapêuticas e prognósticas e, embora alguns dados na história clínica e no exame físico nos possam sugerir uma determinada origem, é o eletrocardiograma de 12 derivações que permite habitualmente essa diferenciação.

Desde 1978, diversos critérios eletrocardiográficos têm sido propostos para o diagnóstico diferencial das taquicardias de complexos largos, nomeadamente a presença de dissociação aurículo-ventricular e a duração, o eixo e a morfologia dos complexos QRS. Apesar da grande diversidade de critérios, o diagnóstico revela-se frequentemente difícil, originando erros com consequências graves. Para diminuir a probabilidade de erros foram introduzidos desde 1991 vários algoritmos de diagnóstico diferencial. Contudo, apesar de os vários critérios e algoritmos de diagnóstico, continua a existir uma pequena percentagem de taquicardias de QRS largos que mantêm um diagnóstico incerto e em que o mais sensato é tratar como se fossem taquicardias ventriculares.

O objetivo dos autores foi rever os principais critérios e algoritmos eletrocardiográficos de diagnóstico diferencial de uma taquicardia de QRS largos.

© 2012 Sociedade Portuguesa de Cardiologia. Publicado por Elsevier España, S.L. Todos os direitos reservados.

### The value of electrocardiography for differential diagnosis in wide QRS complex tachycardia

**Abstract** Correct diagnosis in wide QRS complex tachycardia remains a challenge. Differential diagnosis between ventricular and supraventricular tachycardia has important therapeutic and prognostic implications, and although data from clinical history and physical examination may suggest a particular origin, it is the 12-lead surface electrocardiogram that usually enables this differentiation.

Since 1978, various electrocardiographic criteria have been proposed for the differential diagnosis of wide complex tachycardias, particularly the presence of atrioventricular dissociation,

\* Autor para correspondência.

Correio eletrónico: [Peter.senado2002@yahoo.com](mailto:Peter.senado2002@yahoo.com) (P.A. Sousa).

## Differential diagnosis; Electrocardiogram

and the axis, duration and morphology of QRS complexes. Despite the wide variety of criteria, diagnosis is still often difficult, and errors can have serious consequences. To reduce such errors, several differential diagnosis algorithms have been proposed since 1991. However, in a small percentage of wide QRS tachycardias the diagnosis remains uncertain and in these the wisest decision is to treat them as ventricular tachycardias.

The authors' objective was to review the main electrocardiographic criteria and differential diagnosis algorithms of wide QRS tachycardia.

© 2012 Sociedade Portuguesa de Cardiologia. Published by Elsevier España, S.L. All rights reserved.

## Introdução

A taquicardia de QRS largos é definida como um ritmo com frequência cardíaca superior a 100 bpm e cuja duração do QRS é superior a 120 ms. Pode corresponder a uma taquicardia de origem supraventricular ou ventricular, sendo que esta diferenciação tem importantes implicações terapêuticas e prognósticas.

No diagnóstico diferencial de uma taquicardia de complexos largos e na ausência de ritmo de *pacemaker* temos de considerar três possibilidades (Figura 1):

1. Taquicardia supraventricular (TSV) com bloqueio de ramo (BR) – o BR pode já preexistir ou pode ocorrer quando é atingido o período refratário de um dos ramos (devido à frequência cardíaca da TSV). O BR também pode ocorrer devido a condução retrógrada por um dos seus ramos<sup>1</sup>. Estas causas de BR podem ser encontradas em pacientes com taquicardia auricular (TA), *flutter* auricular, fibrilhação auricular (FA), taquicardia de reentrada do nódulo auriculoventricular (AV) ou taquicardia de reentrada AV ortodrômica (com condução AV pelo nódulo AV e condução ventrículo-auricular [VA] através de uma via acessória).
2. TSV com condução AV por via acessória – pode ocorrer durante a TA, *flutter* auricular, FA, taquicardia de reentrada do nódulo AV (menos frequente) ou taquicardia de reentrada AV antidrômica (com condução AV por via acessória e condução VA por via do nódulo AV ou por uma segunda via acessória).
3. Taquicardia ventricular (TV)<sup>2</sup>.

Alguns dados na história clínica do doente podem ajudar na diferenciação da origem da arritmia. A TV é a causa mais comum de taquicardia de QRS largos, correspondendo a cerca de 80% de todos os casos<sup>3</sup>, sendo fortemente sugerida por uma história de doença cardíaca (enfarte do miocárdio ou insuficiência cardíaca congestiva) com um valor preditivo positivo de 95%<sup>4</sup>. Uma história de episódios semelhantes nos últimos anos, por outro lado, sugere tratar-se de uma TSV<sup>5</sup>.

Os achados físicos que sugerem dissociação AV, como ondas A em canhão na inspeção do pulso venoso jugular, intensidade variável de S1 ou valor variável da pressão arterial (não relacionado com a respiração), sugerem uma origem ventricular<sup>6</sup>. Por outro lado, a terminação de taquicardia com manobras, como a manobra de Valsalva, sugere fortemente uma origem supraventricular (apesar de algumas TV, como a TV fascicular também poderem terminar

com a manobra de Valsalva). Outro dado importante no exame físico do doente é a estabilidade hemodinâmica, decisiva para o tratamento na fase aguda. No entanto, é importante reconhecer que, embora a taquicardia ventricular seja frequentemente acompanhada de compromisso hemodinâmico, uma taquicardia de QRS largos num paciente hemodinamicamente estável não significa necessariamente uma origem supraventricular (SV) e que, em última análise, é a reserva cardíaca funcional a determinante da estabilidade hemodinâmica do doente em taquicardia, quer se trate de uma TSV ou TV.

O diagnóstico correto de taquicardia de complexos largos permanece um desafio apesar de numerosos critérios estabelecidos para diferenciação entre TV e TSV. No entanto, é importante um diagnóstico correto no tratamento agudo, bem como a médio-longo prazo.

## CrITÉRIOS eletrocardiográficos para o diagnóstico diferencial de taquicardia de QRS largos

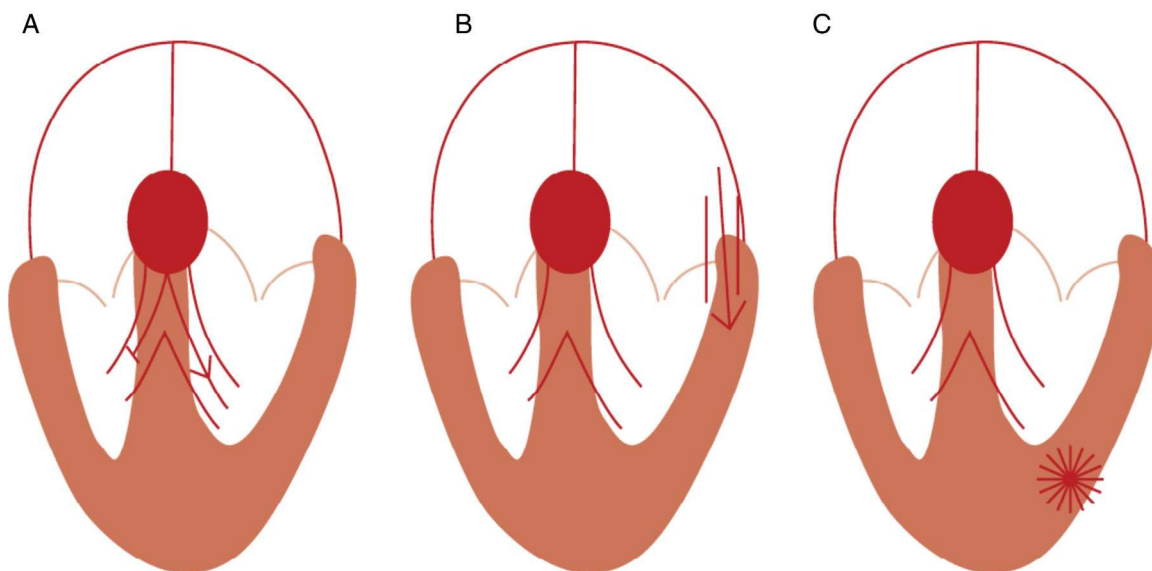
O eletrocardiograma de 12 derivações (ECG) é o principal instrumento diferenciador da origem da taquidissritmia. Desde 1978, vários critérios têm sido propostos para diferenciação de taquicardia de QRS largos. A maioria dos critérios baseia-se na presença de dissociação AV e na duração, eixo e morfologia dos complexos QRS.

### Importância da dissociação auriculoventricular

As ondas P podem ser difíceis de reconhecer numa taquicardia de complexos largos. No entanto, especialmente nas TV lentas, pode ser possível o reconhecimento de ondas P dissociadas dos complexos QRS (Figura 2). Do mesmo modo, uma condução ocasional das aurículas para os ventrículos pode acontecer, resultando em complexos de captura ou fusão. (Figura 3). Estas evidências de dissociação auriculoventricular são uma marca de TV.

### Duração do complexo QRS

Uma duração do complexo QRS superior a 0,14 segundos na presença de BR direito (BRD) e superior a 0,16 segundos na presença de BR esquerdo (BRE) sugere TV<sup>1</sup>. No entanto, como o local de origem na TV influencia a duração do QRS, uma duração inferior ao acima citado poderá ocorrer quando o foco é no septo interventricular (SIV) ou perto deste. Por



**Figura 1** Mecanismos para taquicardia de QRS largos. A – TSV com bloqueio de ramo; B – TSV com condução AV por via acessória; C – TV (Fonte: Wellens<sup>2</sup>).

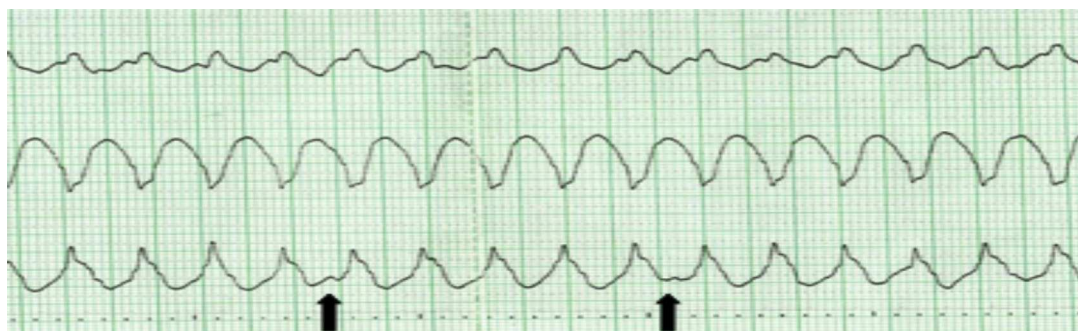
outro lado, a TSV poderá ter um QRS superior a 0,14 segundos no BRD e superior a 0,16 segundos no BRE nas seguintes situações: (i) BR prévio num idoso com fibrose do sistema de condução e do miocárdio ventricular; (ii) condução AV por via acessória; (iii) durante o uso de fármacos da classe IC (especialmente a fleicainida)<sup>2</sup>.

### Eixo do complexo QRS no plano

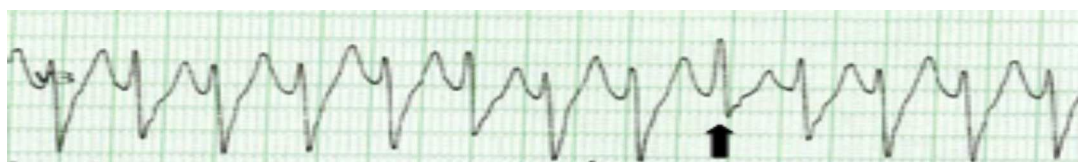O eixo do QRS fornece pistas importantes para a determinação do local de origem e etiologia da taquicardia (Figura 4). Quando a TV tem origem na região apical

do ventrículo, o eixo de despolarização ventricular está dirigido superiormente, sendo os complexos QRS negativos nas derivações inferiores. Quando a TV tem origem na região basal do ventrículo, o eixo de despolarização ventricular está dirigido inferiormente, sendo os complexos QRS positivos nas derivações inferiores. A presença de um eixo superior na taquicardia de QRS largos com padrão de BRD sugere TV. Contudo, o mesmo não se verifica na taquicardia com padrão de BRE<sup>1</sup>.

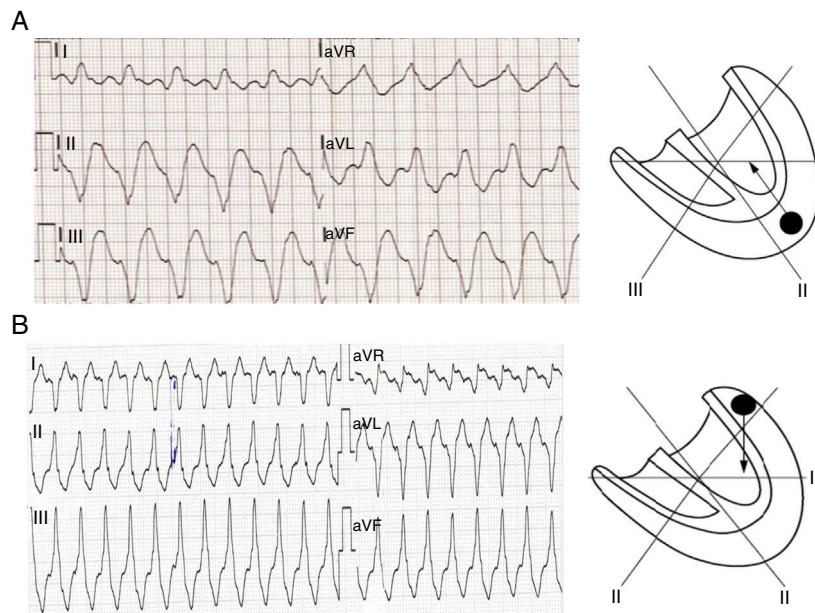
A presença de um eixo inferior na taquicardia de QRS largos com padrão de BRE orienta para TV com origem no trato de saída do ventrículo direito (VD)<sup>2</sup>.



**Figura 2** Taquicardia de QRS largos, em que existe evidência de dissociação AV (ondas P representadas pelas setas), que é indicativa da origem ventricular.



**Figura 3** Taquicardia de complexos largos, em que a presença de complexo de fusão (seta) permitiu o diagnóstico de taquicardia ventricular.



**Figura 4** Localização da origem da TV segundo o eixo do QRS. A - uma TV com origem apical tem um eixo de despolarização ventricular dirigido superiormente, pelo que os complexos QRS serão negativos em DII, DIII e aVF. B - uma TV com origem basal resulta em QRS positivos em DII, DIII e aVF (Fonte: Wellens<sup>2</sup>).

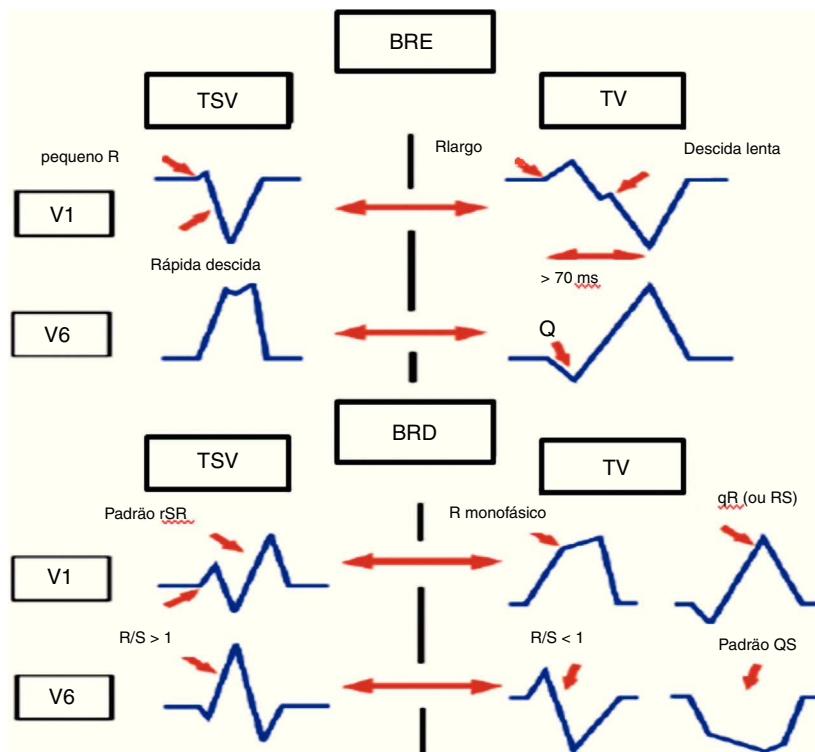
**Morfologia do complexo QRS**

**Derivações V1 e V6**

Numa taquicardia com padrão de BRD, a presença em V1 de complexo QR ou R monofásico sugere um foco ventricular, enquanto um padrão trifásico (RSR) sugere uma origem supraventricular<sup>7</sup>. A derivação V6 também nos

fornece informações importantes numa taquicardia com padrão de BRD, sendo a relação R:S < 1, a favor de TV<sup>1</sup>.

A taquicardia com padrão de BRE é sugestiva de TV se apresenta na derivação V1 uma deflexão inicial positiva do complexo QRS com mais 30 ms, um empastamento ou entalhe na fase descendente da onda S e um intervalo desde o início do QRS até ao ponto nadir da onda S de 70 ms ou



**Figura 5** Critérios morfológicos nas derivações V1 e V6 para diferenciação de taquicardia de QRS largos.

mais<sup>8</sup>. Na derivação V6, um padrão QR numa taquicardia com padrão de BRE também sugere TV. Numa TSV com padrão de BRE, a derivação V1 não mostra ou mostra uma mínima positividade inicial, uma rápida fase descendente da onda S e um curto intervalo entre o início do QRS e o ponto nadir da onda S (Figura 5).

#### Intervalo entre o início do complexo QRS e o ponto nadir da onda S nas derivações precordiais

Um intervalo RS > 100 ms em uma ou mais derivações precordiais é altamente sugestivo de TV<sup>9</sup>, embora também possa ocorrer numa TSV com condução AV por via acessória, em doentes sob fármacos que diminuem a condução intra-ventricular (principalmente a flecaínida) e em TSV com BR preexistente (especialmente BRE).

#### Concordância de padrão

Designa-se concordância positiva ou negativa quando os complexos QRS são respetivamente positivos ou negativos em todas as derivações precordiais. A concordância negativa sugere TV com origem na porção apical do ventrículo esquerdo. A concordância positiva significa que num plano horizontal a ativação ventricular inicia-se na porção pósterolateral. Isto pode ser encontrado quer numa TV com origem pósterolateral quer numa TSV com condução AV por via acessória pósterolateral<sup>2</sup>.

#### Presença de complexos QR

O complexo QR (mas não QS) durante uma taquicardia de QRS largos sugere a presença de cicatriz de enfarte<sup>10</sup>. Complexos QR durante a TV estão presentes em cerca de 40% das TV após enfarte do miocárdio<sup>11</sup>.

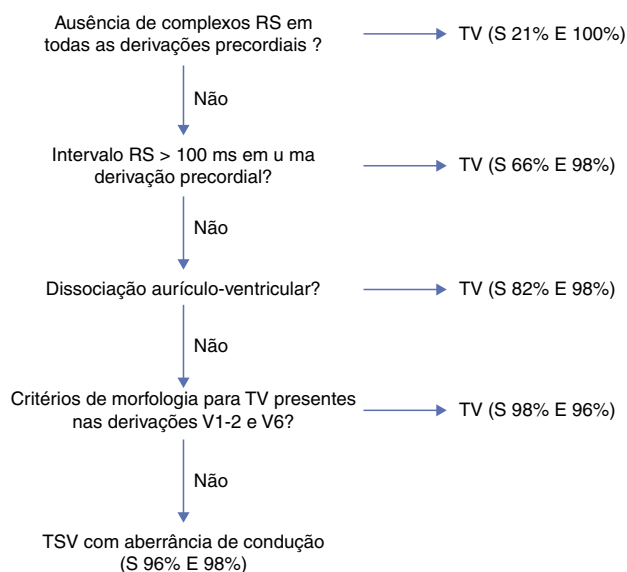
#### Importância do eletrocardiograma durante o ritmo sinusal

O ECG durante o ritmo sinusal pode mostrar alterações como BR preexistente, preexcitação ventricular ou cicatriz de enfarte do miocárdio, aspetos importantes para uma correta interpretação do ECG durante uma taquicardia de QRS largos.

A deteção de perturbação da condução AV durante o ritmo sinusal torna pouco provável que a taquicardia de QRS largos tenha uma origem supraventricular.

Outro aspeto importante a realçar é que complexos QRS mais estreitos durante a taquicardia do que em ritmo sinusal sugerem, contrariamente ao que se poderia pensar, uma TV. Isto pode ser explicado devido a uma origem perto do SIV, resultando numa ativação mais sincronizada dos ventrículos e em QRS mais estreitos.

Apesar dos variadíssimos critérios propostos para o diagnóstico diferencial de taquicardia de QRS largos, ainda são frequentemente cometidos erros que podem ter implicações graves<sup>12-14</sup>. A análise sistemática do ECG, segundo algoritmos diagnósticos baseados numa sequência pré-definida de critérios, melhora a acuidade diagnóstica da etiologia da taquicardia de complexos largos.



**Figura 6** Algoritmo de Brugada para o diagnóstico diferencial de taquicardia de QRS largos, com as respetivas taxas de sensibilidade e de especificidade de cada um dos critérios.

#### Algoritmos de diagnóstico diferencial nas taquicardias de QRS largos

Em 1991, Brugada et al.<sup>9</sup> propuseram um algoritmo para o diagnóstico diferencial de taquicardia de QRS largos, que consiste em quatro critérios sequenciais (Figura 6):

1. Ausência de complexo RS em todas as derivações precordiais;
2. Intervalo RS em qualquer derivação precordial com complexo RS > 100 ms;
3. Dissociação AV;
4. Critérios morfológicos presentes em V1 e V6 (Tabela 1).

Caso o primeiro critério seja negativo, avança-se para o critério seguinte e assim sucessivamente. Na presença de um dos critérios, o algoritmo é interrompido e faz-se o diagnóstico de TV. No critério morfológico, deverá constar um critério de cada uma das derivações (Tabela 1).

No estudo de Brugada et al. a aplicação correta do algoritmo de quatro passos apresentou uma sensibilidade de 0,987 e uma especificidade de 0,965 para o diagnóstico de TV, permitindo desse modo reduzir o número de erros<sup>9</sup>.

Contudo, apesar da inovação e da importância do algoritmo, o estudo de Brugada apresentou algumas limitações:

- Brugada refere que o seu algoritmo apresenta uma maior sensibilidade e especificidade do que os outros critérios tradicionais, mas não chegou a comparar a acuidade diagnóstica do algoritmo contra a dos restantes critérios; o 4.º passo do seu algoritmo mantém os critérios morfológicos, que são de difícil aplicação na prática clínica.

Para além disso, outros autores reportaram uma menor taxa de sensibilidade e de especificidade<sup>15-17</sup> do que os referidos por Brugada.

**Tabela 1** Critérios morfológicos para diagnóstico de taquicardia ventricular utilizados por Brugada et al

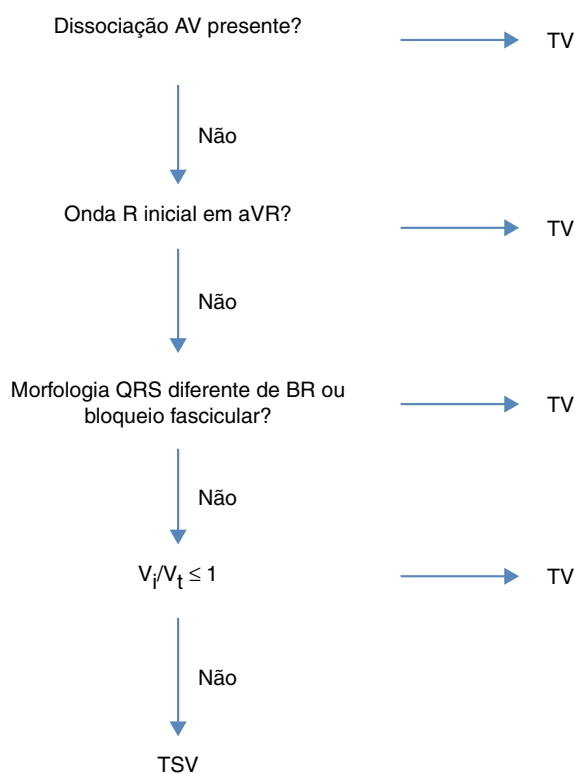
Taquicardia com padrão de BRD		Taquicardia com padrão de BRE	
Derivação V1	Derivação V6	Derivação V1 ou V2	Derivação V6
- R monofásico	- Relação R:S < 1	(qualquer um dos seguintes):*	- QR ou QS
- QR ou RS	- QS ou QR	- R > 30 mseg	- R monofásico
- Trifásico	- R monofásico	- > 60 mseg ao ponto nadir da onda S, entalhe da onda S	
	- Trifásico		
	- Relação R:S > 1		

\* Incluindo onda Q na derivação V6.

Em 2007, Vereckei et al.<sup>18</sup> propõem outro algoritmo para diagnóstico diferencial de taquicardia de QRS largos (Figura 7).

O algoritmo também consiste em quatro passos:

1. Se a dissociação AV estava presente, o diagnóstico de TV era feito e a análise parava;
2. Na presença de onda R inicial em aVR, o diagnóstico de TV era feito; caso contrário passava-se ao passo seguinte;
3. Se a morfologia da taquicardia de QRS largos não correspondia a BR ou bloqueio fascicular, o diagnóstico de TV era feito e a análise era interrompida;
4. Por fim, quando a relação entre a velocidade de ativação inicial e a velocidade de ativação terminal ( $v_i/v_t$ ) era  $\leq 1$  o diagnóstico de TV era feito e caso a relação  $v_i/v_t$  fosse  $> 1$  era feito o diagnóstico de TSV.



**Figura 7** Algoritmo de Vereckei, publicado em 2007, para diagnóstico diferencial de taquicardia de QRS largos.

Este novo algoritmo apresentou dois novos conceitos, em relação aos previamente já existentes:

### Relação $v_i/v_t$

Durante uma taquicardia de QRS largos de origem supraventricular, a ativação inicial do septo deve ser invariavelmente rápida e o atraso da condução intraventricular que causa o alargamento do QRS ocorre na porção médio-terminal do QRS. Assim, durante uma TSV com aberrância de condução ou BR fixo, a velocidade de condução da ativação ventricular inicial, deve ser mais rápida do que a ativação ventricular terminal. No entanto, durante uma TV existe uma ativação ventricular inicial lenta até que o impulso alcance o sistema de His-Purkinje, após o qual o resto do ventrículo será rapidamente ativado<sup>18</sup>.

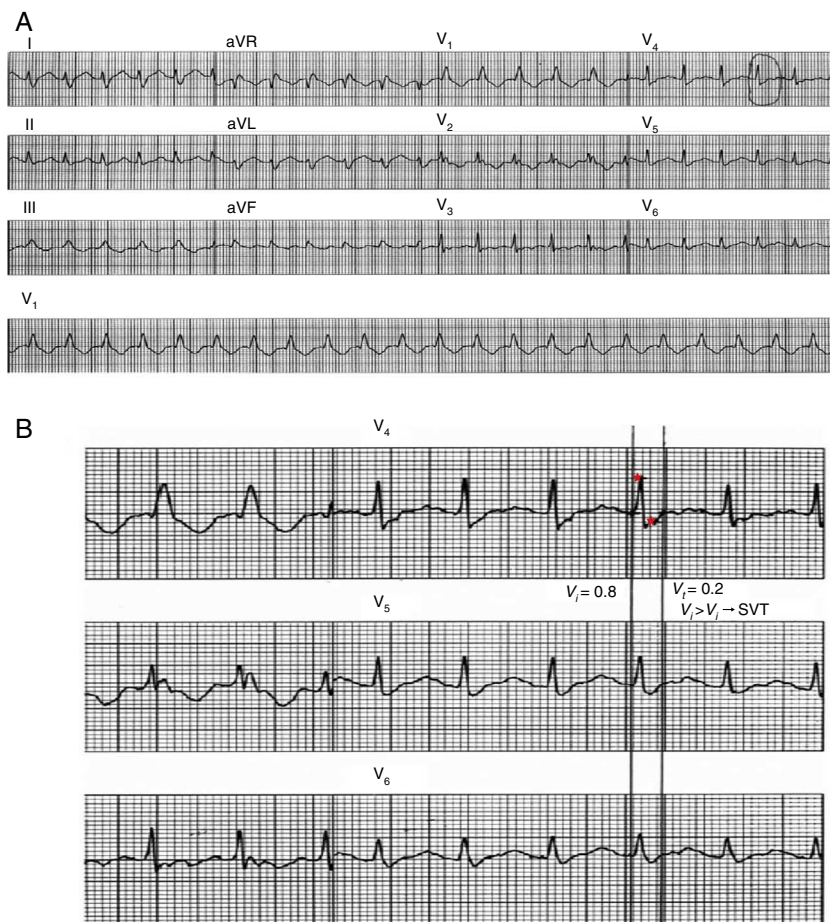
O cálculo da relação entre a  $v_i/v_t$  (Figura 8) faz-se medindo a variação de voltagem no traçado de ECG durante os 40 ms iniciais ( $V_i$ ) e os 40 ms terminais ( $V_t$ ) do mesmo complexo QRS. Uma relação  $\leq 1$  sugere um foco ventricular e um valor  $> 1$  sugere um foco supraventricular.

### Racional de aVR

Durante a TSV com BR, a onda de ativação ventricular afasta-se da derivação aVR, conduzindo a um complexo QRS negativo em aVR<sup>19</sup>.

Este novo algoritmo, na população estudada por Vereckei, apresentou uma acuidade do teste global superior ao algoritmo de Brugada<sup>18</sup>. Esta diferença deve-se provavelmente a uma baixa acuidade do 4.º critério de Brugada, quando comparado com o 4.º critério de Vereckei. Este algoritmo apresentou também uma melhor sensibilidade e especificidade quando comparado com os critérios de Brugada.

Tal como o algoritmo de Brugada, este algoritmo também não consegue distinguir certos tipos de taquicardia de QRS largos, como a TV de reentrada ramo a ramo, a TV fascicular e a TSV com via acessória átrio-fascicular, a não ser que a dissociação AV esteja presente<sup>18</sup>. Para além disso, apresenta outras limitações, uma vez que a onda R inicial em aVR também pode ser vista em pacientes com hemibloqueio esquerdo posterior e enfarte do miocárdio<sup>6</sup>. E a relação  $v_i/v_t$  poderá estar alterada em certas condições, tais como o enfarte do miocárdio ântero-septal, a cicatriz no local de ativação ventricular terminal (tardio), a TV fascicular e o local de saída de TV perto do sistema de His-Purkinje<sup>19</sup>.



**Figura 8** Aplicação do critério  $v_i/v_t$ . A figura A mostra um traçado de taquicardia de QRS largos de 12 derivações. A  $v_i$  é medida numa derivação onde está presente um QRS bi ou multifásico e a velocidade de ativação é a mais rápida. Nessa derivação é escolhido um complexo QRS onde o início e final do QRS sejam perfeitamente visíveis. B – Linhas verticais marcam o início e o final do QRS escolhido e pequenas estrelas marcam os 40 ms iniciais e terminais do QRS. Durante os 40 ms iniciais do QRS, o impulso deslocou-se verticalmente 0,8 mV, e assim  $v_i = 0,8$ . Durante os 40 ms finais o impulso deslocou-se verticalmente 0,2 mV e assim  $v_t = 0,2$  mV. Assim, a relação  $v_i/v_t$  sugere o diagnóstico de TSV (Fonte: Vereckei et al.<sup>18</sup>).

Aquando da aplicação deste algoritmo deve ter-se em consideração a existência de história prévia de enfarte, o uso de medicação antiarrítmica, uma correta colocação dos eletrodos precordiais, a história de transplante e a presença de cardiopatia congênita.

Apesar de ter demonstrado uma superioridade em relação aos critérios de Brugada, em muitos casos, este algoritmo requer mais tempo de avaliação.

Em 2008, Vereckei et al.<sup>19</sup> publicaram um novo algoritmo que se baseia na direção e na velocidade de ativação ventricular inicial e terminal. Apesar deste novo algoritmo não conter nenhum novo critério fundamental, baseia-se em três novos conceitos:

- seleção exclusiva da derivação aVR para o diagnóstico diferencial de taquicardia de QRS largos;
- classificação de TV em dois grupos principais: A – TV com origem na região inferior e apical do ventrículo, apresentando uma onda R inicial em aVR; B- TV com origem em outras regiões, com ausência de onda R inicial em aVR mas com lentidão (baixa velocidade) da fase inicial do

QRS (em contraste com as TSV que apresentam uma rápida velocidade inicial);

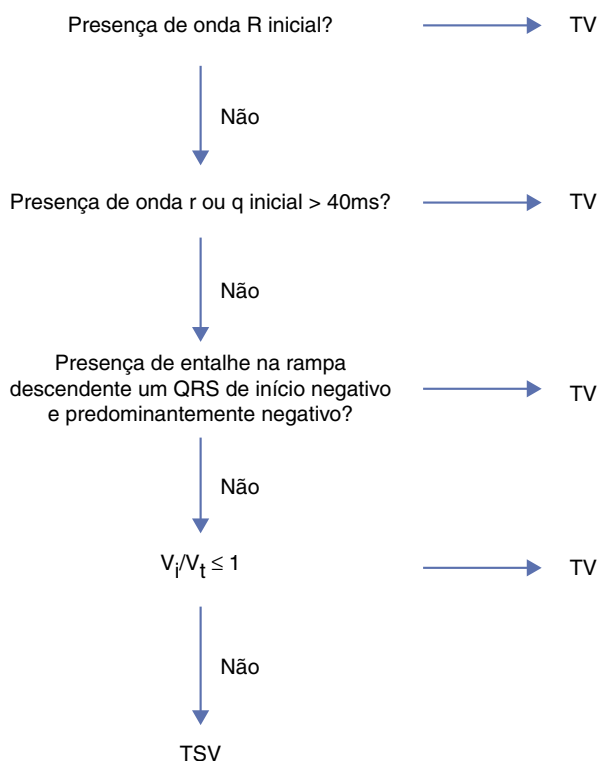
- eliminação dos critérios de dissociação AV e critérios morfológicos usados em algoritmos prévios.

Apesar de o critério de dissociação AV ser 100% específico, é um critério pouco sensível pois é de difícil execução nos traçados eletrocardiográficos. Neste estudo de Vereckei a sua inclusão não afetou a acuidade do teste quando comparado com o algoritmo de quatro passos.

Neste trabalho, Vereckei comparou o seu novo algoritmo com o seu algoritmo prévio e também com o algoritmo proposto por Brugada.

O novo algoritmo consiste também em quatro passos, mas tal como já foi referido previamente, requer apenas a análise da derivação aVR (Figura 9).

A acuidade do novo algoritmo de Vereckei usando apenas a derivação aVR foi superior ao algoritmo de Brugada, não mostrando diferença com significado estatístico quando comparado ao seu algoritmo prévio. Apresentou uma maior sensibilidade e especificidade no diagnóstico de TSV em relação aos critérios de Brugada.



**Figura 9** Algoritmo proposto por Verecke para a diferenciação de taquicardia de QRS largos, com base na derivação aVR.

Esta vantagem relativamente aos critérios de Brugada deve-se à superioridade de dois critérios (onda R inicial em aVR e a relação  $v_i/v_t$ ). Outra vantagem seria que, apesar do tempo para aplicação dos algoritmos não ter sido avaliado, na opinião de ambos os observadores, a aplicação do novo algoritmo de Verecke era mais rápida do que a do algoritmo prévio ou o algoritmo de Brugada.

As limitações deste novo algoritmo derivam parcialmente de condições que podem influenciar o critério  $v_i/v_t$ . Outra limitação deste algoritmo consiste no pequeno número de doentes com TV sem cardiopatia estrutural que foram englobados neste estudo.

Mais recentemente, em 2010, foi publicado um novo critério com base na avaliação da derivação II<sup>20</sup>. Foi escolhida a derivação II devido a ser uma derivação fácil de obter e pelo facto de ser a derivação presente na maior parte das tiras de ritmo realizadas em contexto de urgência.

O racional por detrás deste critério tem que ver com uma velocidade de condução mais lenta no tecido miocárdico relativamente ao sistema de condução His-Purkinje e, como tal, diferenciador de foco ventricular e supraventricular. A aplicação deste novo critério faz-se medindo o intervalo de tempo desde o início do complexo QRS até ao ponto máximo da onda R, independentemente de o complexo QRS ser positivo ou negativo.

Neste estudo, um valor  $\geq 50$  ms em DII apresentou uma sensibilidade de 93%, uma especificidade de 99% e um valor preditivo positivo de 98% na identificação de TV. No entanto, este trabalho não comparou este novo critério com

os previamente existentes, necessitando de ser validado em futuros trabalhos.

Usando qualquer tipo de critérios ou algoritmos, a verdadeira causa da taquicardia de QRS largos permanece mal diagnosticada em até 10% dos casos. Uma abordagem razoável é tratar todas as taquicardias regulares de QRS largos como TV até que o diagnóstico de TSV possa ser estabelecido. É melhor estar errado em poucos casos de TSV tratadas como TV, do que o contrário (p. ex. injeção ev. de verapamil causando hipotensão grave e/ou aceleração de TV e fibrilhação ventricular<sup>18</sup>).

## Conclusão

A diferenciação de taquicardia de QRS largos tem impacto no prognóstico a curto e a longo prazo, sendo o ECG o principal meio para esse diagnóstico diferencial. Ao longo do tempo, diversos critérios e algoritmos têm sido propostos. Brugada et al. inovaram com o seu algoritmo de quatro passos e posteriormente Verecke et al. introduziram um algoritmo baseado apenas na derivação aVR.

Assim, com uma correta utilização destes algoritmos é possível diminuir imenso o número de diagnósticos mal efetuados. Convém, no entanto, saber reconhecer as limitações destes critérios. Em caso de dúvida, dado que a maioria das taquicardias de QRS largos são TV, uma abordagem razoável é tratar como se fosse uma TV.

## Responsabilidades éticas

### Proteção dos seres humanos e animais.

Os autores declaram que os procedimentos seguidos estavam de acordo com os regulamentos estabelecidos pelos responsáveis da Comissão de Investigação Clínica e Ética e de acordo com os da Associação Médica Mundial e da Declaração de Helsínki.

**Confidencialidade dos dados.** Os autores declaram ter seguido os protocolos de seu centro de trabalho acerca da publicação dos dados de pacientes e que todos os pacientes incluídos no estudo receberam informações suficientes e deram o seu consentimento informado por escrito para participar nesse estudo.

**Direito à privacidade e consentimento escrito.** Os autores declaram ter recebido consentimento escrito dos pacientes e/ou sujeitos mencionados no artigo. O autor para correspondência deve estar na posse deste documento.

## Conflito de interesses

Os autores declaram não haver conflito de interesses.

## Bibliografia

1. Wellens HJ, Bar FW, Lie KI. The value of the electrocardiogram in the differential diagnosis of a tachycardia with a widened QRS complex. *Am J Med.* 1978;64:27-33.



2. Wellens HJ. Electrophysiology: Ventricular tachycardia: diagnosis of broad QRS complex tachycardia. *Heart*. 2001;86:579–85.
3. Akhtar M, Shenasa M, Jazayeri M, et al. Wide QRS complex tachycardia. Reappraisal of a common clinical problem. *Ann Intern Med*. 1988;109:905–12.
4. Baerman JM, Morady F, DiCarlo Jr LA, et al. Differentiation of ventricular tachycardia from supraventricular tachycardia with aberration: value of the clinical history. *Ann Emerg Med*. 1987;16:40–3.
5. Eckardt L, Breithardy G, Hohnloser S. Ventricular Tachycardia and Sudden Cardiac Death. In: Camm AJ, Luscher TF, Serruys PW, editores. *The ESC Textbook of Cardiovascular Medicine*. 2<sup>nd</sup> ed. Oxford University Press; 2009. pp. 1133–71.
6. Dendi R, Josephson M. A new algorithm in the differential diagnosis of wide complex tachycardia. *Eur Heart J*. 2007;28:525–6.
7. Marriot HJ. Differential diagnosis of supraventricular and ventricular tachycardia. *Geriatrics*. 1970;25:91–101.
8. Kindwall E, Brown J, Josephson ME. Electrocardiographic criteria for ventricular tachycardia in wide QRS complex left bundle-branch block morphology tachycardia. *Am J Cardiol*. 1988;61:1279–83.
9. Brugada P, Brugada J, Mont L, et al. A new approach to the differential diagnosis of a regular tachycardia with a wide QRS complex. *Circulation*. 1991;83:1649–59.
10. Coumel P, Leclercq JF, Attuel P, et al. The QRS morphology in postmyocardial infarction ventricular tachycardia: a study of 100 tracings compared with 70 cases of idiopathic ventricular tachycardia. *Eur Heart J*. 1984;5:792–805.
11. Wellens HJ. The electrocardiographic diagnosis of arrhythmias. In: Topol E, editor. *Textbook of cardiovascular medicine*. Philadelphia: Lippincott, Raven; 1998. p. 1591–600.
12. Morady F, Bareman JM, DiCarlo Jr LA, et al. A prevalent misconception regarding wide complex tachycardias. *JAMA*. 1985;254:2790–2.
13. Danney M, Camm AJ, Ward D. Misdiagnosis of chronic recurrent ventricular tachycardia. *Lancet*. 1985;2:320–3.
14. Stewart RB, Baray GH, Greene HL. Wide complex tachycardia: Misdiagnosis and outcome after emergent therapy. *Ann Intern Med*. 1986;104:771–6.
15. Miller JM, Das MK, Arora R, et al. Differential diagnosis of wide QRS complex tachycardia. In: Zipes DP, Jalife J, editores *Cardiac Electrophysiology. From Cell to Bedside*. 4<sup>th</sup> ed. Philadelphia: Elsevier Saunders; 2004. p. P747–57.
16. Drew BJ, Scheinman MM. ECG criteria to distinguish between aberrantly conducted supraventricular tachycardia and ventricular tachycardia: practical aspects for the immediate care setting. *PACE*. 1995;18:2194–208.
17. Alberca T, Almendral J, Sanz P, et al. Evaluation of the specificity of morphological electrocardiographic criteria for the differential diagnosis of wide QRS complex tachycardia in patients with intraventricular conduction defects. *Circulation*. 1997;96:3527–33.
18. Vereckeai A, Duray G, Szenási G, et al. Application of a new algorithm in the differential diagnosis of wide QRS complex tachycardia. *Eur Heart J*. 2007;28:589–600.
19. Vereckeai A, Duray G, Szenási G, et al. New algorithm using only lead aVR for differential diagnosis of wide QRS complex tachycardia. *Heart Rhythm*. 2008;5:89–98.
20. Pava LF, Perafán P, Badiel M, et al. R-wave peak time at DII: A new criterion for differentiating between wide complex QRS tachycardias. *Heart Rhythm*. 2010;7:922–6.