

IMAGEM EM CARDIOLOGIA

Insuficiência cardíaca direita – qual a etiologia?



Right heart failure: What etiology?

Ana Filipa Damásio^{a,*}, João Vasconcelos^a, Vanda Pós de Mina^a, Sérgio Duarte^b,
José Roquette^c

^a Serviço de Cardiologia, Hospital do Espírito Santo, EPE, Évora, Portugal

^b Serviço de Imagiologia da Clínica de Diagnóstico pela Imagem de Évora, Évora, Portugal

^c Serviço de Cirurgia Cardíaca do Hospital da Luz, Lisboa, Portugal

Recebido a 2 de maio de 2013; aceite a 1 de agosto de 2013

Disponível na Internet a 22 de março de 2014

Homem, 65 anos, com antecedentes de trombocitopenia em estudo, hipertensão arterial e diabetes é internado por quadro de insuficiência cardíaca descompensada, de predomínio direito. Realizou ecocardiograma transtorácico (Figura 1) que mostrou função biventricular conservada e

massa heterogénea com 2,5 cm de diâmetro, pouco móvel no ventrículo direito (VD). Caracterização difícil por má janela ecocardiográfica e baixa tolerância ao exame. Realizou ecocardiograma transesofágico (Figura 2) que foi interrompido por dispneia, observando-se que a massa estava aderente

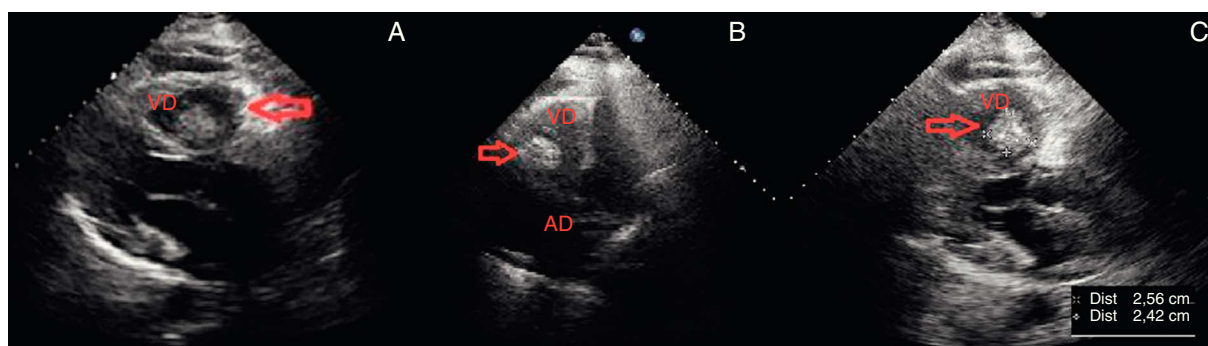


Figura 1 Imagens de ecocardiograma transtorácico realizado 24 horas após o internamento do doente onde se observa massa (seta) heterogénea pouco móvel no ventrículo direito e derrame pericárdico ligeiro. A: massa vista em incidência paraesternal longo eixo. B: massa no ventrículo direito vista na incidência apical quatro câmaras. C: medição da massa em paraesternal longo eixo. (AD: aurícula direita; VD: ventrículo direito).

* Autor para correspondência.

Correio eletrónico: anafilipadamasio@gmail.com (A.F. Damásio).

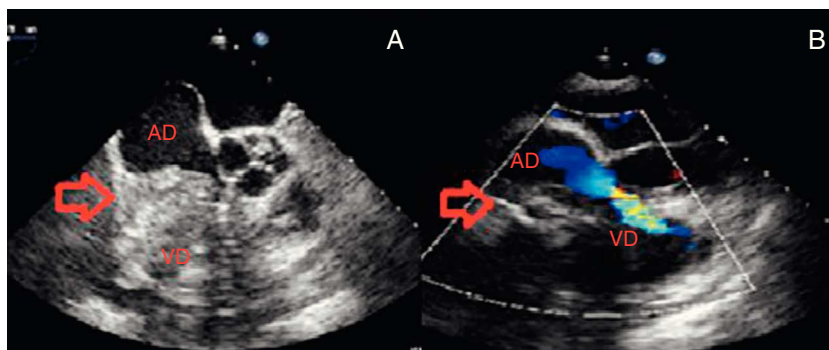


Figura 2 Imagens de ecocardiograma transesofágico realizado ao doente para estudo de massa (seta) intracardíaca. A: massa heterogénea, com zonas hipo e hiperecogénicas, pouco móvel aderente, à face lateral da aurícula direita com extensão à válvula tricúspide, ventrículo direito e pericárdio. B: obstrução causada pela massa ao fluxo nas cavidades direitas (AD: aurícula direita; VD: ventrículo direito).

à parede lateral da aurícula direita (AD), estendendo-se à válvula tricúspide (VT) (condicionando obstrução), VD e pericárdio. Colocou-se a hipótese de trombo *versus* tumor cardíaco, sendo o aspeto heterogéneo e infiltrativo sugestivos de lesão neoplásica. Realizou por isso TC toraco-abdomino-pélvica para despiste de tumor oculto que não mostrou alterações para além de derrame pleural bilateral e massa cardíaca volumosa ocupando as cavidades direitas, com apagamento da parede externa da AD. O doente realizou ressonância magnética cardíaca (Figura 3) que mostrou lesão neoplásica aderente à parede lateral

da AD com protusão para o VD sugestiva de tumor intracardíaco.

Foi submetido a ressecção cirúrgica da massa (Figura 4A) e colocação de prótese mecânica tricúspide, falecendo 16 horas após a cirurgia na sequência de choque refratário. O resultado histológico da peça operatória (Figura 4B) foi de osteosarcoma, um tumor cardíaco raro quer primário quer secundário. Admitiu-se ser primário por não haver evidência de tumor noutra localização (geralmente nos ossos longos) apesar de este ser mais frequente nas cavidades esquerdas, contrariamente aos secundários (mais frequentes à direita).

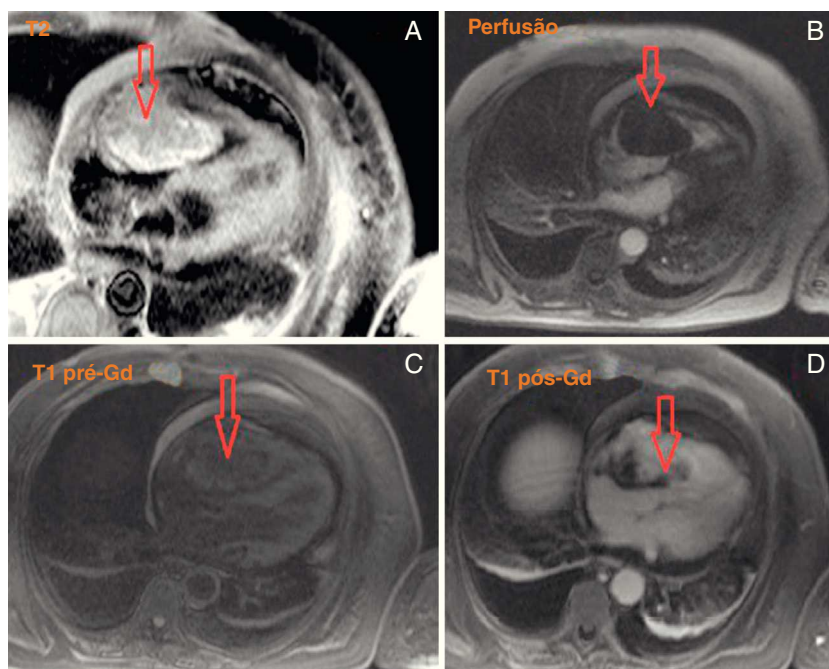


Figura 3 Imagens de ressonância magnética cardíaca que mostram massa intracavitária (seta) aderente à face lateral da aurícula direita com cerca de 56 x 87 x 47 mm, com protusão sobre o apêndice auricular superiormente, através da válvula tricúspide para o ventrículo direito e proclividade inferior sobre a parede auricular. Hipersinal relativamente homogéneo em T2 (A) e isosinal relativamente ao miocárdio em T1 (C e D), documentando-se realce de predomínio central e ao longo do estudo de perfusão (B) com áreas periféricas de hipoperfusão. Derrame pericárdico ligeiro.

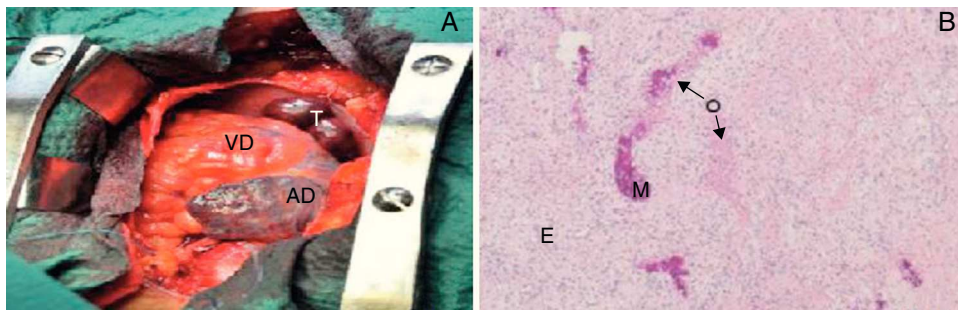


Figura 4 Aspecto macroscópico (A) e microscópico (B) do tumor. A: massa tumoral (T), rígida, ocupando quase toda a aurícula direita (AD); B: histologia da peça operatória onde se observa proliferação mesenquimatosa, epitelióide (E) e osteóide (O), com focos de mineralização (M) sugerindo tratar-se de osteossarcoma; coloração com hematoxilina-eosina. VD: ventrículo direito.

Conflito de interesses

Os autores declaram não haver conflito de interesses.

Responsabilidades éticas

Proteção de pessoas e animais. Os autores declaram que os procedimentos seguidos estavam de acordo com os regulamentos estabelecidos pelos responsáveis da Comissão de Investigação Clínica e Ética e de acordo com os da Associação Médica Mundial e da Declaração de Helsinki.

Confidencialidade dos dados. Os autores declaram ter seguido os protocolos de seu centro de trabalho acerca da publicação dos dados de pacientes e que todos os pacientes incluídos no estudo receberam informações suficientes e deram o seu consentimento informado por escrito para participar nesse estudo.

Direito à privacidade e consentimento escrito. Os autores declaram ter recebido consentimento escrito dos pacientes e/ ou sujeitos mencionados no artigo. O autor para correspondência está na posse deste documento.