

## ERRATUM

### Erratum to "Fibroelastoma or myxoma: That is the question"

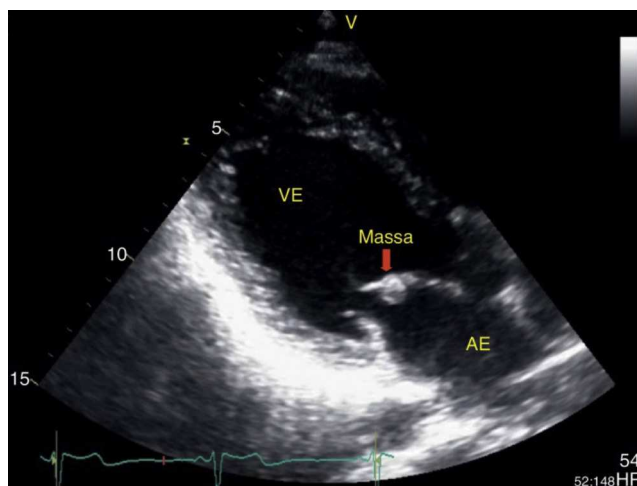
### Errata a «Fibroelastoma ou mixoma, eis a questão?»



Raquel Ferreira\*, Anabela Gonzaga, Jesus Viana, Manuela Vieira, José António Santos

*Serviço de Cardiologia, Centro Hospitalar do Baixo Vouga, Aveiro, Portugal*

In the article "Fibroelastoma ou mixoma, eis a questão?" (Rev Port Cardiol. 2014;33(10): 657-658), in the legends to Figures 1, 2, and 3 "AE: artéria esquerda" should read "AE: aurícula esquerda".

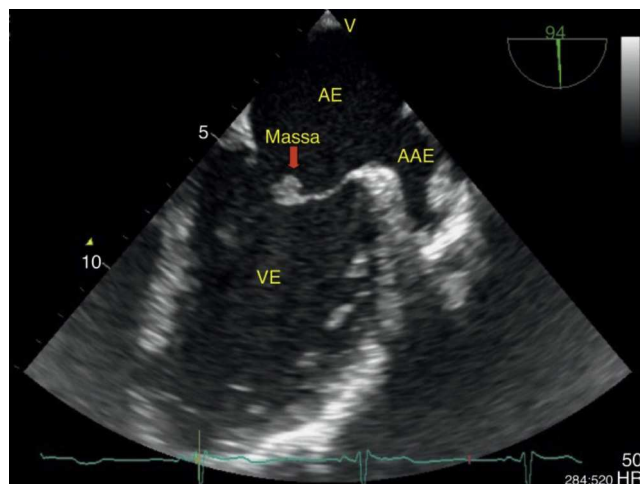


**Figura 1** Ecocardiograma transtorácico em paraesternal longitudinal onde se visualiza pequena massa bem definida aderente ao folheto anterior da válvula mitral. AE: aurícula esquerda; VE: ventrículo esquerdo.

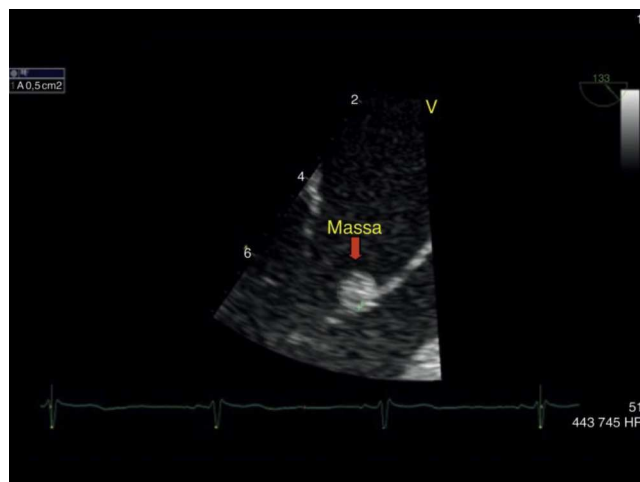DOI of refers to article: <http://dx.doi.org/10.1016/j.repc.2014.02.026>

\* Corresponding author.

E-mail address: [ana.rakel.ferreira@hotmail.com](mailto:ana.rakel.ferreira@hotmail.com) (R. Ferreira).



**Figura 2** Ecocardiograma transesofágico em corte longitudinal onde se visualiza massa ecodensa, pediculada, aderente ao folheto anterior da válvula mitral na face auricular. Visualiza-se também o apêndice auricular esquerdo sem evidência de trombo. AAE: apêndice atrial esquerdo; AE: aurícula esquerda; VE: ventrículo esquerdo.



**Figura 3** Ecocardiograma transesofágico em corte longitudinal com ampliação da zona de interesse com a massa ecodensa, de 0,5 cm<sup>2</sup> aderente ao folheto anterior da válvula mitral. AE: aurícula esquerda; VE: ventrículo esquerdo.