

## IMAGEM EM CARDIOLOGIA

# Uma descendente anterior com muitos lúmenes

## Multiple lumens in a left anterior descending coronary artery

Miguel Nobre Menezes\*, Ana Rita G. Francisco, José António Duarte,  
Pedro Canas da Silva, Fausto J. Pinto

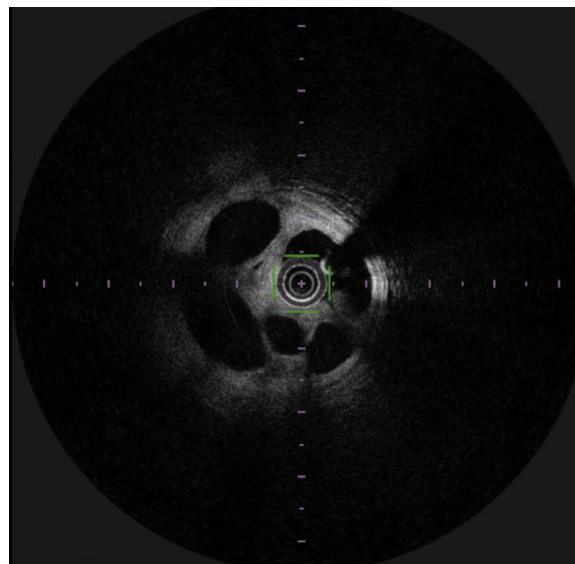


Hospital Universitário de Santa Maria/Centro Hospitalar Lisboa Norte, Centro Académico de Medicina de Lisboa, Centro Cardiovascular da Universidade de Lisboa, Faculdade de Medicina, Universidade de Lisboa, Lisboa, Portugal

Recebido a 15 de abril de 2016; aceite a 28 de abril de 2016  
Disponível na Internet a 22 de abril de 2017

Um doente de 67 anos com cardiopatia isquémica e fração de ejeção gravemente comprometida foi submetido a coronariografia, no contexto de um enfarte agudo do miocárdio sem supradesnivelamento de ST. A coronariografia revelou uma lesão na artéria coronária descendente anterior proximal (Vídeo 1). A aparência angiográfica da lesão não permitia esclarecer inequivocamente a sua natureza, tendo-se colocado a hipótese de dissecção complexa *versus* trombo recanalizado. Nesse sentido, realizou-se OCT (Figura 1 e Vídeo 2). A invulgar imagem obtida permitiu confirmar a presença de múltiplos lúmenes na artéria descendente anterior, aparentemente no contexto de recanalização de trombo, pelo que se procedeu à realização de angioplastia da descendente anterior com colocação de *stent* com fármaco, com excelente resultado final (Vídeos 3 e 4).

A recanalização de trombos pode, por vezes, originar imagens angiográficas de grande complexidade, sugerindo inclusivamente etiologias que colocam maior desafio técnico, como dissecções complexas. A realização de métodos de imagem intracoronários, como OCT, permitem clarificar a natureza destas lesões e permitir o tratamento adequado, evitando ao mesmo tempo o desencadear de abordagens técnicas mais complexas com potencial iatrogenia.



**Figura 1** OCT da lesão. Observam-se múltiplos lúmenes no vaso. A imagem é sugestiva de trombo recanalizado.

### Responsabilidades éticas

**Proteção de pessoas e animais.** Os autores declaram que para esta investigação não se realizaram experiências em seres humanos e/ou animais.

\* Autor para correspondência:  
Correio eletrónico: [mnmenezes.gm@gmail.com](mailto:mnmenezes.gm@gmail.com)  
(M. Nobre Menezes).

**Confidencialidade dos dados.** Os autores declaram que não aparecem dados de pacientes neste artigo.

**Direito à privacidade e consentimento escrito.** Os autores declaram que não aparecem dados de pacientes neste artigo.

### **Conflito de interesses**

Os autores declaram não haver conflito de interesses.

### **Apêndice. Material adicional**

Pode consultar o material adicional para este artigo na sua versão eletrônica disponível em <http://dx.doi.org/10.1016/j.rpemd.2012.03.003>.