



CASO CLÍNICO

Linfoma primário do coração em doente com neoplasia renal síncrona



Davide Severino*, Beatriz Santos, Cátia Costa, David Durão, Miguel Alves, Isabel Monteiro, Luz Pitta, Margarida Leal

Serviço de Cardiologia, Hospital de Santarém, Santarém, Portugal

Recebido a 25 de fevereiro de 2015; aceite a 21 de março de 2015
Disponível na Internet a 18 de novembro de 2015

PALAVRAS-CHAVE

Linfoma primário do coração;
Neoplasia renal;
Ecocardiografia;
Biópsia cardíaca;
Derrame pericárdico

KEYWORDS

Primary cardiac lymphoma;
Renal cancer;
Echocardiography;
Heart biopsy;
Pericardial effusion

Resumo O linfoma primário do coração é definido como um linfoma não Hodgkin que envolve o coração e/ou o pericárdio. Trata-se de uma neoplasia rara que envolve principalmente as cavidades direitas e, em especial, a aurícula direita. Por sua vez, o carcinoma das células renais é uma neoplasia relativamente comum que, em situações mais raras, pode metastizar para o coração. Atualmente, é conhecida uma associação entre a ocorrência de linfomas não Hodgkin e de carcinomas das células renais, apesar dos mecanismos a ela subjacentes não serem claramente conhecidos. Com este artigo, os autores apresentam um caso de um linfoma não Hodgkin primário do coração num doente com uma neoplasia renal síncrona e exploram as bases admitidas para esta associação.

© 2015 Sociedade Portuguesa de Cardiologia. Publicado por Elsevier España, S.L.U. Todos os direitos reservados.

Primary cardiac lymphoma in a patient with concomitant renal cancer

Abstract Primary cardiac lymphoma is defined as non-Hodgkin lymphoma involving the heart and/or pericardium. It is a rare cancer that primarily affects the right heart and in particular the right atrium. By contrast, renal cell carcinoma is a relatively common cancer, which in rare circumstances can metastasize to the heart. It is now known that there is an association between non-Hodgkin lymphoma and renal cell carcinoma, although the underlying mechanisms are not fully understood. The authors present a case of primary cardiac non-Hodgkin lymphoma in a patient with concomitant renal cell carcinoma and explore the possible reasons for this association.

© 2015 Sociedade Portuguesa de Cardiologia. Published by Elsevier España, S.L.U. All rights reserved.

* Autor para correspondência.

Correio eletrónico: davideseverino8@gmail.com (D. Severino).

Introdução

O linfoma não Hodgking (LNH) pode estar associado a uma maior incidência de outras neoplasias, sejam elas tumores sólidos ou doença malignas hematológicas. Vários estudos realizados por Travis et al.^{1,2} mostraram que os doentes com LNH apresentam uma elevada probabilidade de desenvolverem uma segunda neoplasia, sendo que esta probabilidade aumenta com o passar do tempo. Relativamente à incidência de carcinomas das células renais (CCR) em doentes com LNH, esta parece estar particularmente aumentada, com alguns estudos a apontarem para um *observed to expected ratio* que varia entre 1,47-2,07^{1,2}.

A explicação inicialmente avançada prendia-se com os efeitos tardios da quimio e radioterapia usadas no tratamento destas neoplasias, ou, então, pela imunossupressão condicionada pela própria doença. Se isto poderá ser verdade para algumas neoplasias como as leucemias e as neoplasias da bexiga, que estão com frequência associadas ao uso prévio de agentes alquilantes, não poderá explicar o porquê de, muitas vezes, algumas destas neoplasias precederem o linfoma ou desenvolverem-se em doentes que não são submetidos a estes agentes^{1,2}.

Contudo, outros artigos sugerem a existência de uma incidência superior à esperada de neoplasias renais em doentes com LNH comparativamente à população em geral. De facto, um trabalho realizado por Anderson et al.³ mostrou a coexistência de neoplasias renais e de LNH em 41 doentes. Os dados deste estudo e de outros similares sugerem que os doentes com LNH apresentam um risco relativo de 1,86 de desenvolver uma neoplasia renal, enquanto os doentes com neoplasias renais têm um risco relativo de 2,67 de desenvolver um LNH³⁻⁵.

Expomos de seguida um caso clínico cuja particularidade se prende com o facto de se tratar de um linfoma primário do coração num doente com um CCR síncrono, o que salienta a importância desta associação.

Caso clínico

Doente do sexo masculino, 67 anos de idade, raça caucasiana com antecedentes de hipertensão arterial e dislipidemia. Recorreu ao serviço de urgência por quadro clínico com cerca de duas semanas de evolução, de cansaço de agravamento progressivo, desconforto epigástrico com irradiação para a região retroesternal e perda ponderal (cerca de 3 kg nas duas semanas). Negava febre, tosse, expetoração, dispneia ou edemas dos membros. À observação estava hemodinamicamente estável e apirético, mas ficava ligeiramente polipneico com o esforço ligeiro (28 cpm). Os tons cardíacos estavam apagados e não tinha edema periférico. O eletrocardiograma (ECG) mostrava uma taquicardia sinusal com baixa voltagem dos QRS nas derivações dos membros (Figura 1). Analiticamente, destacava-se uma discreta elevação da creatinina (1,5 mg/dl) com uma elevação marcada do BNP (3462 pg/dl), na ausência de parâmetros inflamatórios aumentados (leucócitos $4,9 \times 10^9/L$ e PCR 3,9 mg/dL) e uma Hb de 13,9 g/dL. Os marcadores de necrose miocárdicos eram negativos. O ecocardiograma realizado mostrou um volumoso derrame pericárdico circunferencial e a existência de uma massa de aspeto ovalar e

heterogéneo a nível do sulco auriculoventricular direito, e que estava associada a espessamento da parede livre do ventrículo direito (Figura 2).

Dado a presença de derrame pericárdico e a massa cardíaca realizou TC toraco-abdomino-pélvica para caracterização da mesma e exclusão de neoplasia associada, a qual confirmou a existência de uma lesão captante de contraste em proximidade da aurícula direita (Figura 3A), bem como uma outra lesão nodular sólida a nível do rim direito sugestiva de neoplasia renal (Figura 3B). Realizou, igualmente, ressonância magnética cardíaca (RMC) e abdominal que não foi conclusiva relativamente à lesão cardíaca (lesão primária *versus* secundária), mas que confirmou os aspetos sugestivos de neoplasia renal primária da lesão abdominal.

Neste contexto, foi submetido a nefrectomia direita, tendo a anatomia patológica confirmado que a lesão renal se tratava de um carcinoma de células renais tipo convencional, grau 2 de Furhman, o qual não apresentava qualquer evidência de envolvimento extrarenal.

Dada a discrepância entre a ausência de envolvimento local da lesão renal e a existência de uma massa cardíaca que poderia corresponder a uma lesão secundária, optou-se por referenciar o doente para biópsia cardíaca, tendo o resultado anatomopatológico sido compatível com um LNH difuso de grandes células B CD 20+.

Após a confirmação diagnóstica, referenciou-se o doente para a consulta de hematologia, onde iniciou quimioterapia com resposta clínica parcial, mas com estabilização da doença após o 2.º ciclo.

Discussão

O linfoma primário do coração é definido como um LNH que envolve o coração e/ou o pericárdio. Contrariamente ao envolvimento cardíaco do LNH disseminado que ocorre em até 20% dos doentes, o linfoma primário do coração é uma entidade rara, representando 1,3% de todas as neoplasias primárias do coração e 0,5% de todos os LNH⁶.

Não existe uma apresentação clínica patognomónica, estando a clínica dependente do local envolvido pela neoplasia. O linfoma primário do coração tende a ter origem nas cavidades direitas, havendo uma predileção pela aurícula direita, tal como patente no nosso caso clínico⁶.

O ECG, na grande maioria dos casos, incluindo o nosso, apresenta alterações inespecíficas da repolarização ventricular e diminuição da voltagem dos complexos QRS, sendo a arritmia mais frequentemente observada o bloqueio auriculoventricular completo^{7,8}.

O ecocardiograma transtorácico é o método de primeira linha para o seu diagnóstico, uma vez que fornece ótimas imagens das cavidades direitas⁷. Novas técnicas de imagem, como a TC e a RMC, têm uma importância cada vez maior na avaliação destes doentes devido à sua excelente resolução espacial⁷. Tal como no doente por nós relatado, o linfoma primário do coração tende a apresentar-se como uma imagem isodensa (por vezes, hipodensa) com captação lenta e heterogénea de contraste iodado⁹. O derrame e espessamento pericárdio são também eles achados frequentes^{9,10}.

Por sua vez, cerca de 45% dos doentes com neoplasias renais apresentam uma doença localizada na altura

ID alert: 0100008500172
 Nome: Cesar
 Apelido: Santos
 Idade: 0 ano
 Sexo: Unknown

28-Abr-2012 12:57:11
 Freq Vent: 98 BPM
 Interp. impr: 177 ms
 Dur QRS: 80 ms
 QT/QTc: 360 / 414 ms
 Eixos P-R-T: 65 33 -20

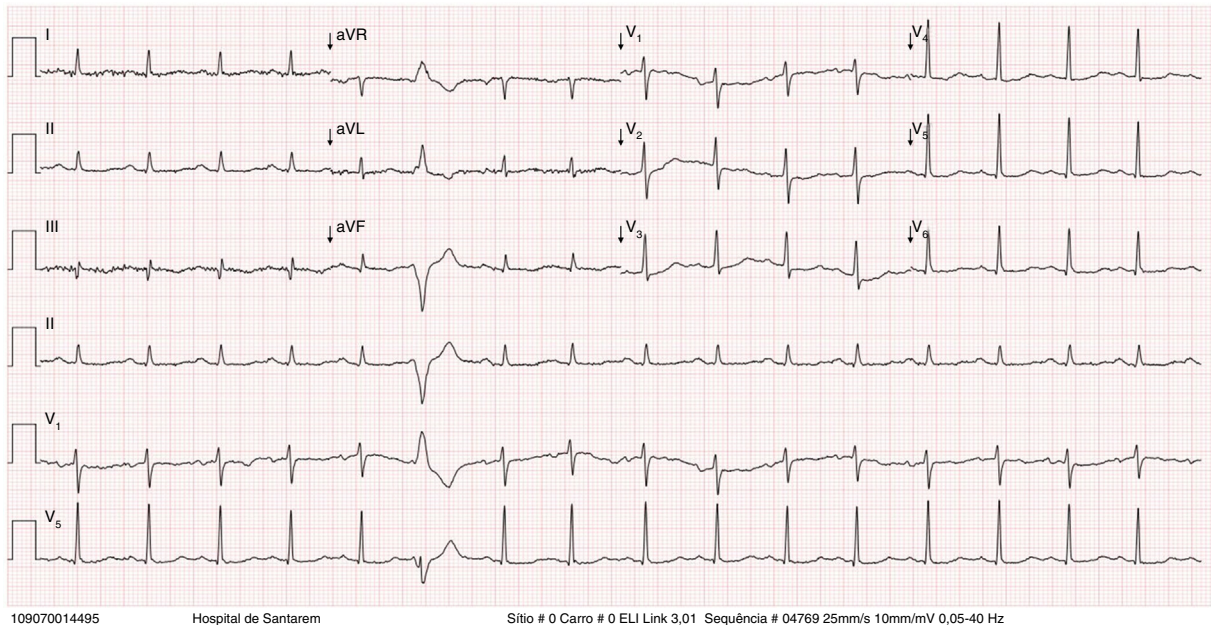


Figura 1 ECG na admissão que mostrava uma taquicardia sinusal, com baixa voltagem nas derivações dos membros e alterações inespecíficas de repolarização ventricular.

do diagnóstico, tal como no caso por nós apresentado¹¹. Contudo, 30% podem já apresentar evidência de doença metastizada¹¹. Apesar de o coração ser um dos órgãos afetados, os locais mais frequentes de metastização são, por ordem decrescente, o pulmão, o osso, os tecidos moles, o fígado e o sistema nervoso central¹¹.

De facto, a metastização cardíaca na neoplasia parece, de facto, um evento raro. Um estudo, que englobou 266 neoplasias cardíacas encontradas em 11 432 doentes submetidos a autópsia, mostrou que apenas três tinham origem em neoplasias renais¹². Quando ocorre, tende a apresentar dois padrões distintos de envolvimento: um envolvimento isolado

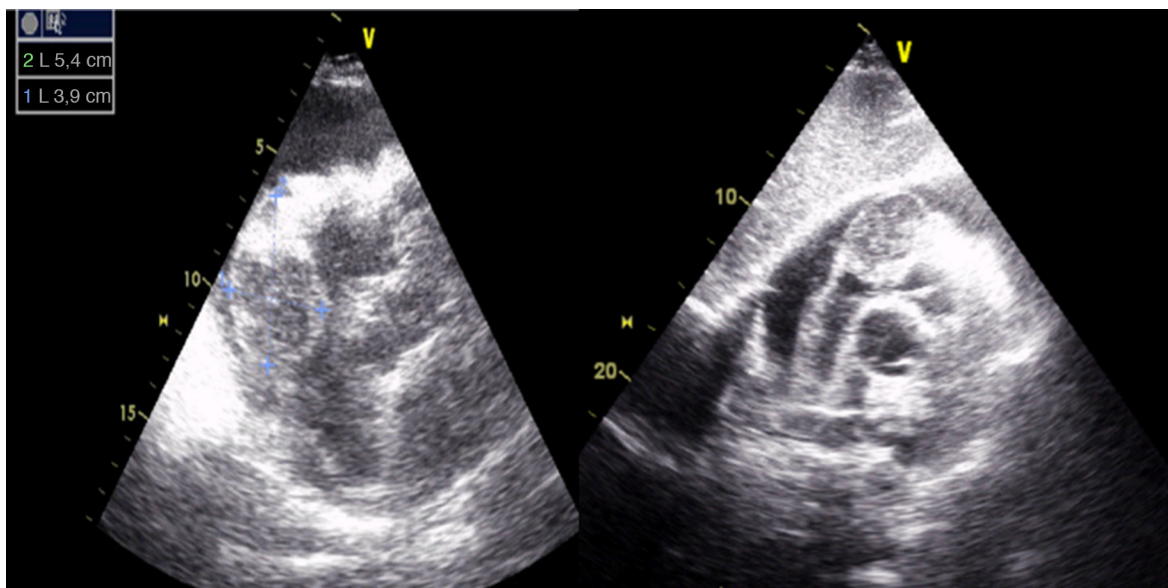


Figura 2 Imagem de ecocardiografia bidimensional transtorácica em plano subcostal, mostrando um volumoso derrame pericárdico circunferencial e a existência de uma massa de aspeto ovalar e heterogéneo com 54 × 39 mm a nível do sulco auriculoventricular direito e que estava associada a espessamento da parede livre do ventrículo direito.

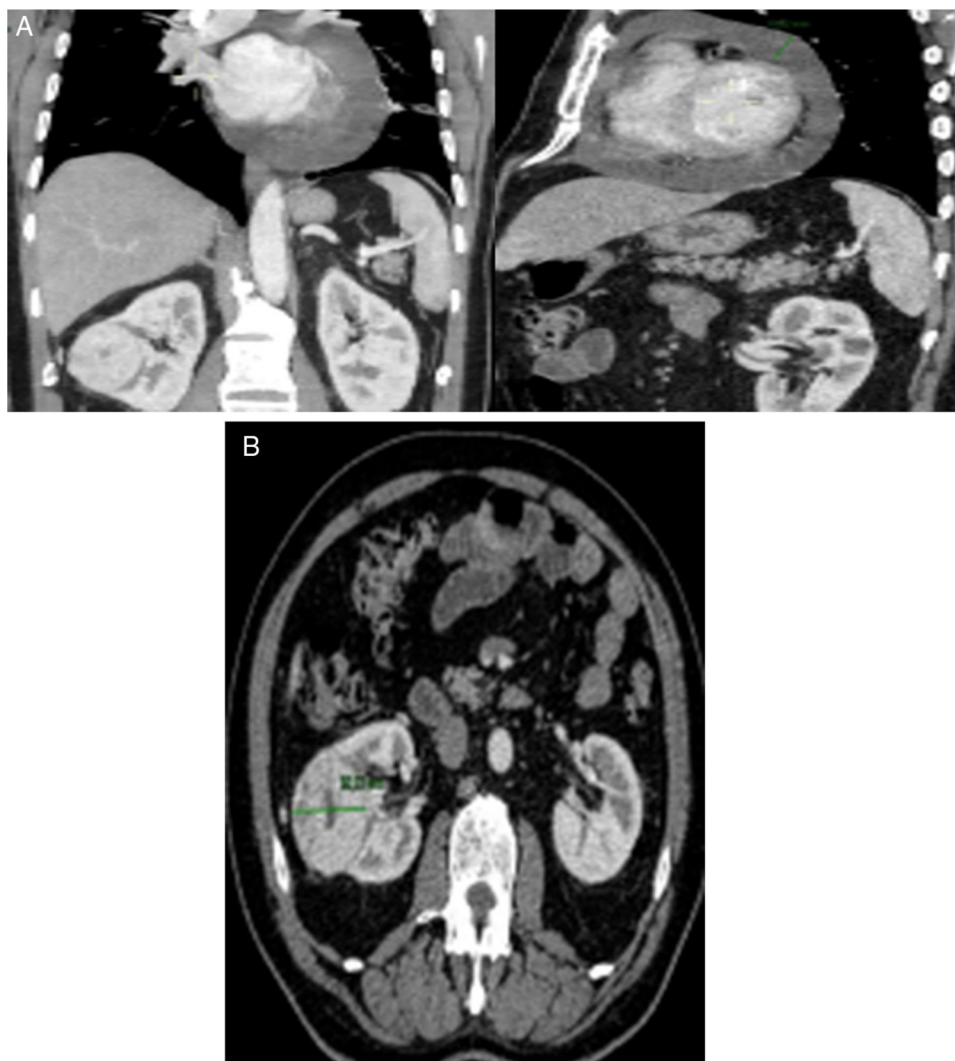

Figura 3 Imagens da TC toraco-abdomino-pélvica que mostra a existência de uma lesão captante de contraste a nível da aurícula direita (A) e uma lesão nodular sólida a nível do rim direito (B).

das cavidades direitas, com frequência no contexto de disseminação hematogênea através da veia cava inferior, ou um envolvimento concomitante das cavidades esquerdas, que resulta de uma disseminação linfática (através dos nódulos linfáticos carinais e paraesternais)¹³. A juntar a este dado, sabe-se que a presença de envolvimento cardíaco na ausência de trombos na veia cava inferior é ainda mais rara¹⁴. Foi a conjugação de todos estes factos que nos levou a submeter o doente a biópsia da massa cardíaca, pois a probabilidade de se tratar de uma outra neoplasia era muito elevada.

Tal como previamente referido, os doentes com LNH parecem ter uma maior incidência de CCR. Até à data, nenhuma etiologia específica que justifique esta associação foi reportada, apesar de um número de fatores, como tratamento prévios, disfunção imunológica, predisposição genética ou fatores ambientais, terem sido implicados. Das explicações sugeridas, as mais discutidas são a hipótese da disfunção imunológica, uma eventual etiologia viral ou a existência de uma predisposição genética^{1,2}.

De acordo com a hipótese da disfunção imunológica, a desregulação imune condicionada pela primeira neoplasia predispõe o doente para uma segunda neoplasia. Um trabalho realizado por Yagisawa et al.¹⁵ mostrou a presença de múltiplas patologias imunológicas (asma, púrpura trombocitopénica idiopática e glomerulonefrite mesangioproliferativa) em simultâneo, num mesmo doente com LNH e CCR, o que é consistente com um mecanismo imunológico anormal. Também é conhecida uma maior incidência de LNH nos doentes com melanoma. O facto do melanoma e do CCR responderem à imunoterapia sugere a existência de uma possível associação a um mecanismo de disfunção imunológica^{3,16}.

Atualmente, conhece-se o potencial carcinogénico de vários vírus, em especial do vírus de Epstein-Barr (VEB) e do vírus linfotrófico humano das células T tipo 1 (HTLV 1)¹⁷. De facto, uma eventual etiologia viral de certos tipos de linfoma tem sido reportada em vários trabalhos. Etkind et al.¹⁸ demonstraram a existência de seqüências virais em ratinhos com neoplasia da mama e linfoma de células T

o que sugere a existência de uma possível etiologia viral exógena. Investigações subsequentes realizadas pelo mesmo grupo permitiram o isolamento de sequências virais semelhantes em células neoplásicas provenientes de linfomas e de neoplasia da mama de doentes com as duas neoplasias¹⁹. Por sua vez, Basombrio et al.²⁰ através de modelos animais, obtiveram dados que eram consistentes com uma etiologia viral comum entre os LNH e certas neoplasias de órgãos sólidos.

A evidência científica disponível demonstra a existência de anomalias cromossômicas comuns entre o CCR e o LNH, sendo que, as mais frequentes são as deleções 17p e as mutações 53p. Contudo, ainda não está determinado se genes idênticos estão envolvidos nestas duas formas de neoplasia^{21,22}.

Conclusão

Os tumores primários do coração são neoplasias raras. Muitos destes doentes não têm qualquer sintomatologia ou apresentam sintomas vagos e poucos específicos. Os linfomas cardíacos, em particular, são neoplasias de crescimento rápido e com um mau prognóstico a curto prazo, pelo que a identificação precoce desta situação é fundamental.

Existe um aumento gradual do número de casos reportados de ocorrência simultânea de neoplasia das células renais e de LNH, sendo que esta associação parece ser multifatorial. A predisposição genética, alterações imunológicas comuns e fatores ambientais parecem todos eles contribuir para esta associação. Contudo, mais estudos são necessários para elucidar a etiologia comum destas duas neoplasias.

Responsabilidades éticas

Proteção de pessoas e animais. Os autores declaram que para esta investigação não se realizaram experiências em seres humanos e/ou animais.

Confidencialidade dos dados. Os autores declaram que não aparecem dados de pacientes neste artigo.

Direito à privacidade e consentimento escrito. Os autores declaram que não aparecem dados de pacientes neste artigo.

Conflito de interesses

Os autores declaram não haver conflito de interesses.

Bibliografia

- Travis LB, Curtis RE, Glimelius B, et al. Second cancers among long-term survivors of non-Hodgkin's lymphoma. *J Natl Cancer Inst.* 1993;85:1932-7.
- Travis LB, Boice JD, Glimelius B, et al. Second cancers following non-Hodgkin's lymphoma. *Cancer.* 1991;67:2002-9.
- Anderson CM, Pusztai L, Palmer JL, et al. Coincident renal cell carcinoma and the lymphoma: the M.D. Anderson experience and review of literature. *J Urol.* 1998;159:714-7.
- Nishikubo CKL, Figlin R, Belldegrin A, et al. An association between renal cell carcinoma and lymphoid malignancies: a case series of eight patients. *Cancer.* 1996;78:2421-7.
- Tihan TFD, Filippa DA. Coexistence of renal cell carcinoma and malignant lymphoma: a causal relationship or coincidental occurrence? *Cancer.* 1996;77:2325-39.
- Ceresoli GL, Ferreri AJM, Bucci E, et al. Primary cardiac lymphoma in immunocompetent patients: Diagnostic and therapeutic management. *Cancer.* 1997;80:1497-506.
- Miguel CE, Bestetti RB. Primary cardiac lymphoma. *Int J Cardiol.* 2011;149:358-63.
- Tanaka Y, Yamabe H, Yamasaki H, et al. A case of reversible ventricular tachycardia and complete atrioventricular block associated with primary cardiac B-cell lymphoma. *Pacing Clin Electrophysiol.* 2009;32:816-9.
- Jeudy J, Kirsch J, Tavora F, et al. From the radiologic pathology archives: cardiac lymphoma: radiologic-pathologic correlation. *Radiographics.* 2012;32:1369-80.
- Matos AP, Palas J, Doulaptsis C, et al. B-cell lymphoma of the heart: a rare diagnosis. *Rev Port Cardiol.* 2014;33:803.e1-3.
- Alghamdi A, Tam J. Cardiac metastasis from a renal cell carcinoma. *Can J Cardiol.* 2006;22:1231-2.
- Butany J, Leong SW, Carmichael K, et al. A 30-year analysis of cardiac neoplasms at autopsy. *Can J Cardiol.* 2005;21:675-80.
- Ohba K, Miyata Y, Mitsunari K, et al. Left atrial metastasis of renal cell carcinoma: a case report and review of the literature. *BMC Res Notes.* 2014;7:520.
- Zustovich F, Gottardo F, de Zorzi L, et al. Cardiac metastasis from renal cell carcinoma without inferior vena involvement: a review of the literature based on a case report. Two different patterns of spread? *Int J Clin Oncol.* 2008;13:271-4.
- Yagisawa K, Ohno Y, Toba K, et al. Three cases of malignant lymphoma accompanied by renal cell carcinoma. *Rinsho Ketsu-eki.* 2001;42:616-20.
- Lens MB, Newton-Bishop JA. An association between cutaneous melanoma and non-Hodgkin's lymphoma: pooled analysis of published data with a review. *Ann Oncol.* 2005;16:460-5.
- Pyrhonen S, Mantyjarvi R, Tykka H, et al. BK and Herpes simplex virus antibodies in renal cell carcinoma. *Med Biol.* 1978;56:194-200.
- Etkind PR, Du J, Khan A, et al. Mouse mammary tumor virus-like ENV gene sequences in human breast tumors and in a lymphoma of a breast cancer patient. *Clin Cancer Res.* 2000;6:1273-8.
- Etkind PR, Stewart AF, Dorai T, et al. Clonal isolation of different strains of mouse mammary tumor virus-like DNA sequences from both the breast tumors and non-Hodgkin's lymphomas of individual patients diagnosed with both malignancies. *Clin Cancer Res.* 2004;10:5656-64.
- Basombrio MA, Mayer AM, Rivell C. An increased incidence of lymphoma in mice inoculated with human breast cancer extracts. *Arch Geschwulstforsch.* 1977;47:679-84.
- Anglard P, Tory K, Brauch H, et al. Molecular analysis of genetic changes in the origin and development of renal cell carcinoma. *Cancer Res.* 1991;51:1071-7.
- Reiter RB, Anglard P, Gnarr JR, et al. Chromosome 17p deletions and p53 mutations in renal cell carcinoma. *Cancer Res.* 1993;53:3092-7.