



CASO CLÍNICO

Intoxicação por monóxido de carbono com compromisso cardíaco: o que sabemos?



Rosa Cardiga*, Margarida Proença, Carolina Carvalho, Luís Costa, Arturo Botella, Filipa Marques, Carolina Paulino, António Carvalho, Cândida Fonseca

Serviço de Medicina III, Hospital São Francisco Xavier, Centro Hospitalar de Lisboa Ocidental, Faculdade de Ciências Médicas, Universidade Nova de Lisboa, Lisboa, Portugal

Recebido a 9 de outubro de 2014; aceite a 2 de janeiro de 2015
Disponível na Internet a 29 de julho de 2015

PALAVRAS-CHAVE

Intoxicação por monóxido de carbono;
Isquemia do miocárdio;
Oxigénio hiperbárico

Resumo A intoxicação por monóxido de carbono (MC) é um dos tipos de intoxicação mais frequente e a principal causa de morte por intoxicação no mundo. A lesão cardíaca provocada pela intoxicação por MC tem sido pouco descrita apesar de ser um fator preditor de mau prognóstico.

Apresentamos o caso de uma mulher de 24 anos, saudável, que recorre ao serviço de urgência por lipotímia sem perda de conhecimento. Referia cefaleia holocraniana associada a náuseas e vômitos com duas semanas de evolução. Analiticamente: gasimetria pH 7,392; pCO₂ 32 mmHg, pO₂ 101 mmHg, lactatos 3,5 mmol/L, HCO₃ 20,8 mmol/L, COHb 29,2%; troponina I seriada 1,21→5,25→6,13→3,65 ug/L, mioglobina 1378→964→352 ug/L, NT-ProBNP 1330 pg/L. Eletrocardiograma: ritmo sinusal, frequência cardíaca 110 bpm, depressão do segmento ST de 2 mm em V4 e 1 mm em V5. Ecocardiograma transtorácico: ventrículo esquerdo sem alterações da cinética segmentar e boa função sistólica global.

Associando-se a clínica ao contexto epidemiológico assumiu-se isquemia do miocárdio e do sistema nervoso central por exposição prolongada ao MC. Iniciou-se prontamente oxigenoterapia normobárica. Perante a evidência de compromisso de dois órgãos nobres, foi discutida com o colega especialista nesta área a indicação para tratamento com oxigénio hiperbárico, sugeriu manter tratamento conservador com oxigenoterapia e vigilância em internamento durante 72 h. Teve alta ao terceiro dia e mantém-se assintomática aos 400 dias de *follow-up*.

Tal como os sintomas e sinais de disfunção do sistema nervoso central, a lesão do miocárdio deve ser sistematicamente equacionada no contexto de intoxicação por MC. A indicação para terapêutica em câmara hiperbárica permanece controversa e com indicações pouco objetivas, a apelar a novos estudos aleatorizados.

© 2014 Sociedade Portuguesa de Cardiologia. Publicado por Elsevier España, S.L.U. Todos os direitos reservados.

* Autor para correspondência.

Correio eletrónico: rosita.cardiga@gmail.com (R. Cardiga).

KEYWORDS

Carbon monoxide poisoning;
Myocardial ischemia;
Hyperbaric oxygen

What do we know about carbon monoxide poisoning and cardiac compromise?

Abstract Carbon monoxide (CO) poisoning is one of the most common types of poisoning and the leading cause of death by poisoning worldwide. Cardiac injury caused by CO poisoning has been little described despite being a predictor of poor prognosis.

We present the case of a healthy 24-year-old woman, admitted to our emergency room due to an episode of lipothymia without loss of consciousness. She reported holocranial headache for the previous two weeks associated with nausea and vomiting.

Laboratory tests revealed blood gas analysis: pH 7.392, pCO₂ 32 mmHg, pO₂ 101 mmHg, lactate 3.5 mmol/l, HCO₃ 20.8 mmol/l; COHb 29.2%; serial troponin I 1.21→5.25→6.13→3.65 μg/l; myoglobin 1378→964→352 μg/l; and NT-proBNP 1330 pg/l. The electrocardiogram showed sinus rhythm, heart rate 110 bpm, and ST-segment depression of 2 mm in V4 and 1 mm in V5. Transthoracic echocardiography revealed a left ventricle with normal wall motion and preserved ejection fraction.

Given the clinical and epidemiological context, myocardial and central nervous system ischemia due to prolonged CO exposure was assumed and normobaric oxygen therapy was immediately started. In view of evidence of injury to two major organ systems the indication for hyperbaric oxygen therapy was discussed with a specialist colleague, who suggested maintaining conservative treatment with oxygen therapy and in-hospital monitoring for 72 h. The patient was discharged on the third day and was still asymptomatic at 400 days of follow-up.

Besides symptoms and signs of central nervous system dysfunction, myocardial damage should also always be considered in the context of CO poisoning. Hyperbaric therapy is still controversial and the lack of objective data highlights the need for new randomized studies.

© 2014 Sociedade Portuguesa de Cardiologia. Published by Elsevier España, S.L.U. All rights reserved.

Introdução

O monóxido de carbono é um gás incolor, sem cheiro ou sabor, não irritante, mas de elevada toxicidade¹. Liga-se rapidamente à hemoglobina com uma afinidade 210 vezes maior do que o oxigénio, levando à formação de carboxi-hemoglobina e diminuição da distribuição de oxigénio nos tecidos causando hipoxia.

A intoxicação por monóxido de carbono é um dos tipos de intoxicação mais frequente, causa comum de morbilidade por tóxicos². É a principal causa de morte por intoxicação no mundo³.

Em Portugal, apesar de não ser uma causa frequente de internamento, não é de todo menosprezível, com uma incidência de 5,86/100 000 habitantes⁴.

A intoxicação por monóxido de carbono pode mimetizar o quadro clínico de um elevado número de doenças¹. É um quadro inespecífico cujo diagnóstico pressupõe um elevado grau de suspeição.

A cefaleia é a queixa mais frequente da intoxicação por monóxido de carbono, em cerca de 84% dos casos¹. Cinquenta por cento dos doentes expostos têm queixas de cansaço, náuseas, confusão mental e dispneia¹. Menos frequentemente podem surgir queixas de dor abdominal, alteração da visão, dor precordial e crise convulsiva¹.

A hipoxemia tecidual no contexto de intoxicação por monóxido de carbono afeta todos os órgãos e sistemas, sendo que o atingimento dos órgãos ditos nobres condicionam o prognóstico do doente.

As consequências neurológicas da intoxicação por monóxido de carbono estão bem descritas na literatura, enquanto

as cardiovasculares estão apenas relatados sob a forma de casos clínicos esporádicos^{5,6}.

O insulto cardíaco deve-se à ligação do monóxido de carbono à hemoglobina, mioglobina e à inibição das enzimas do citocromo na mitocôndria, levando a hipoxia dos tecidos e à depleção de adenosina-trifosfato⁷.

As manifestações cardíacas descritas são na sua maioria de isquemia e evoluem com aumento dos marcadores de necrose do miocárdio, alterações no eletrocardiograma (ECG), nomeadamente infradesnivelamento do segmento ST, enfarte do miocárdio, alterações da condução como fibrilhação auricular e arritmias ventriculares⁸.

Os autores relatam um caso de intoxicação por monóxido de carbono com compromisso cardíaco. Pretendem alertar para a gravidade do mesmo, bem como para a necessidade da pesquisa sistemática e monitorização desta complicação, frequentemente subvalorizada, em todos os casos de intoxicação por monóxido de carbono. Discutem a indicação do tratamento em câmara hiperbárica neste contexto.

Caso clínico

Mulher de 27 anos de idade, sem antecedentes clínicos relevantes, sem fatores de risco cardiovascular. Não fazia qualquer medicação. Recorreu ao serviço de urgência por lipotimia após o banho, ficando cerca de 2 h caída incapaz de se mobilizar. Negava perda de consciência, movimentos tónico-clónicos ou perda de controlo dos esfíncteres, bem como dor torácica e palpitações. Referia quadro com cerca

Tabela 1 Evolução analítica no internamento

	H0	H6	H9	H20	D1	D2	D3
Hemoglobina (g/dL)	14,0	12,7	-	-	12,5	13,4	-
Leucócitos ($\times 10^9$ /L)/neutrófilos (%)	25,8/93,8	17,6/13,1	-	-	10,1/47,7	9,8/50,7	-
Proteína C reativa (mg/dL)	< 0,29	-	-	0,55	0,38	< 0,5	-
Creatininemia (mg/dL)	0,61	-	-	-	0,53	0,67	-
Troponinemia (μ g/L)	1,21	5,25	6,13	3,65	2,69	1,46	0,62
CK (U/L)	-	-	2164	-	3058	-	791
Mioglobinemia (μ g/L)	-	1378	964	352	96	19	24
NT-ProBNP (pg/mL)	-	-	-	1330	-	384	48

D1: 1 dia após o evento; D2: 2 dias após o evento; D3: 3 dias após o evento; H0: análises à entrada no SU; H6: 6 h após o evento; H9: 9 h após o evento; H20: 20 h após o evento.

de duas semanas de evolução de cefaleias holocranianas que quantificava, segundo escala numérica, em seis, associadas a náuseas e vômitos⁹.

Do ponto de vista epidemiológico a doente vinha acompanhada por outros dois indivíduos do sexo feminino, a residir no mesmo local e com queixas semelhantes. Referia ainda a existência de um cão no domicílio que estava prostrado e com vômitos. Sem outros dados relevantes na anamnese.

Ao exame objetivo estava consciente, orientada no tempo e no espaço, colaborante, TA 109/69 mmHg, FC 109 bpm rítmica, sem outras alterações relevantes.

Gasimetria FiO₂ 21%: pH 7,392, pCO₂ 32 mmHg, pO₂ 101 mmHg, HCO₃ 20,8 mmol/L, COHb 29,2%, lactatos 3,5 mmol/L.

A **Tabela 1** mostra as alterações analíticas da doente ao longo dos três dias de internamento. De salientar a subida dos marcadores de necrose miocárdica (troponina máxima de 6,13 μ g/L, 9 h após o evento), bem como a elevação do NT-ProBNP, que normaliza ao terceiro dia de internamento.

No ECG à entrada no serviço de urgência (**Figura 1**): ritmo sinusal, FC 110 bpm, onda p de amplitude e duração normais, com relação A/V 1:1. Intervalo PR 131 ms de duração, QRS

90 ms. Depressão do segmento ST em cerca de 2 mm em V4 e 1 mm em V5.

No ECG 15 h após a entrada no serviço de urgência (**Figura 2**): ritmo sinusal, FC 78 bpm, compatível com a normalidade.

Ecocardiograma transtorácico: ventrículo esquerdo não dilatado, não hipertrofiado, sem alterações da cinética segmentar e com boa função sistólica global. Fração de ejeção 65%. Ventrículo direito com boa função sistólica, TAPSE 16 mm. Restantes câmaras cardíacas normais. Sem alterações valvulares. Pericárdio sem derrame. Sem massas intracavitárias.

Associando-se a clínica ao contexto epidemiológico assumiu-se quadro de isquemia do sistema nervoso central e do miocárdio, no contexto de exposição prolongada e intoxicação por monóxido de carbono. Iniciou-se oxigenoterapia normobárica, enquanto se discutia a indicação para oxigênio hiperbárico com o responsável pela câmara hiperbárica, que sugeriu tratamento conservador com oxigênio normobárico e vigilância durante 72 h.

Com boa evolução clínica a doente teve alta após 72 h de vigilância, sem queixas. Analiticamente houve descida

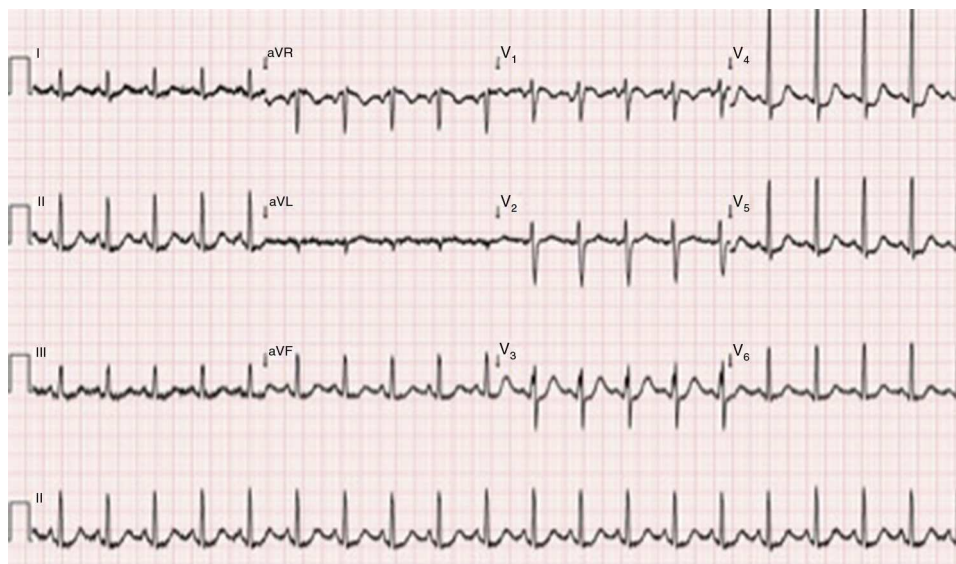
**Figura 1** Eletrocardiograma à entrada no serviço de urgência.

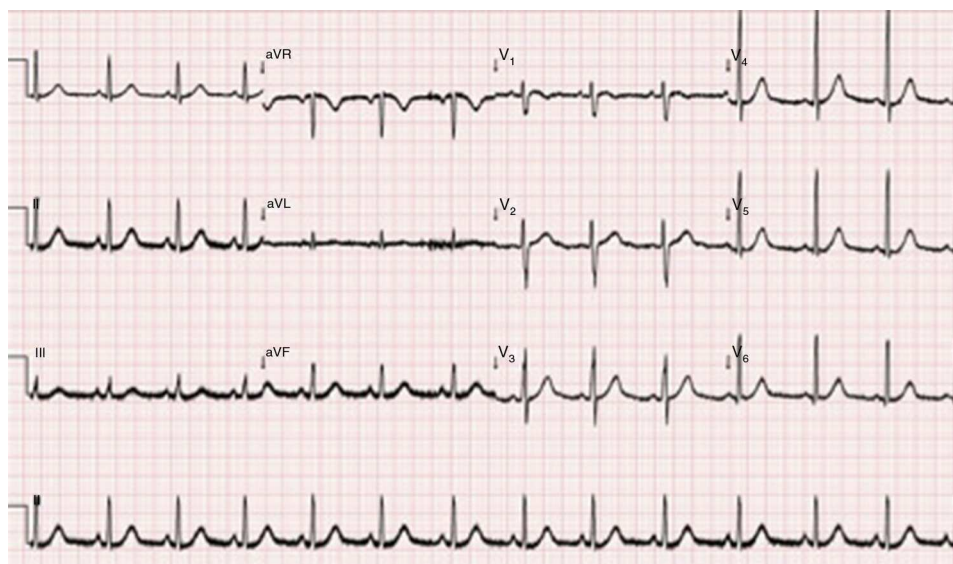

Figura 2 Eletrocardiograma 15 h após a entrada no serviço de urgência.

dos marcadores de necrose miocárdica e normalização do NT-ProBNP (Tabela 1). Gasimetria em ar ambiente pH 7,436, $p\text{CO}_2$ 35 mmHg, $p\text{O}_2$ 120 mmHg, COHb 0,5%, HCO_3^- 23 mmol/L.

Discussão

O caso clínico relata uma complicação menos habitual da intoxicação por monóxido de carbono, a isquemia do miocárdio associada à isquemia do sistema nervoso central. A primeira é frequentemente negligenciada e a abordagem terapêutica é raramente referida e pouco consensual na literatura médica.

A pesquisa, na *Medline*, de publicações sobre este assunto desde 01-01-2000 até à data, revelou 299 artigos com a palavra-chave «intoxicação por monóxido de carbono», 18 artigos com palavras-chave «intoxicação por monóxido de carbono e efeitos neurológicos» e 12 artigos com as palavras-chave «intoxicação por monóxido de carbono e lesão do miocárdio», revelando a pouca atenção que este assunto tem merecido.

Um estudo de autópsias realizado pelo Instituto Nacional de Medicina Legal (INML) durante seis anos (2005-2011) registou 111 mortes por inalação de monóxido de carbono, 55 na zona Norte, 12 na zona Centro e 44 no Sul. As mortes foram na sua maioria em contexto de acidente doméstico com lareiras, braseiras e esquentadores, como no caso da nossa doente¹⁰. Neste estudo não era referido o nível de compromisso dos vários órgãos.

Já foi demonstrado por Hampson que não existe diferença significativa em relação à mortalidade a curto prazo dos doentes tratados com oxigénio normo e hiperbárico, sendo o objetivo do tratamento com oxigénio hiperbárico a prevenção da disfunção permanente de órgão¹¹. Assim, as indicações terapêuticas em câmara hiperbárica permanecem controversas e atualmente muito restritas (Tabela 2).

Segundo as recomendações internacionais mais recentes a terapêutica hiperbárica deverá ser realizada a todos os doentes com intoxicação grave pelo monóxido de carbono,

Tabela 2 Recomendações para tratamento com oxigénio hiperbárico

Recomendações para tratamento com oxigénio hiperbárico

- Perda de consciência
- Défices neurológicos
- Isquemia do miocárdio
- Acidemia metabólica
- Carboxi-hemoglobina > 25%

Fonte: Hampson et al.¹².

sendo que esta gravidade não estará diretamente relacionada com valores de carboxi-hemoglobina, mas sim com indicadores de lesão de órgão (Tabela 2)^{1,12}. A isquemia do miocárdio patente na nossa doente é uma destas indicações.

Satran et al. demonstraram que a lesão do miocárdio é comum nas intoxicações moderadas e graves. Num estudo prospetivo que decorreu entre 1 de janeiro de 1994 e 1 de janeiro de 2002, com *follow-up* até 11 de novembro de 2005, foram revistas as manifestações cardiovasculares de doentes internados num centro hospitalar com recursos para tratamento hiperbárico. Foram internados consecutivamente 230 doentes com intoxicação moderada a grave por monóxido de carbono e necessidade de tratamento hiperbárico. A média de idades destes doentes era de 47,2 anos e 72% eram homens. Da totalidade dos doentes, 37% (85 doentes) tinham alterações no ECG e elevação dos marcadores de necrose miocárdica apesar de baixa incidência de fatores de risco cardiovascular, tal como acontece no caso clínico descrito. Este estudo demonstrou que a lesão cardíaca é subestimada nas intoxicações por monóxido de carbono. Em 20% dos doentes não foram realizados estudos seriados dos marcadores de necrose miocárdica e nem sempre foram realizados ecocardiogramas em doentes com marcadores positivos. Apenas 53 destes doentes o fizeram¹³.

Nesta mesma população Henry et al. tiveram oportunidade de avaliar a mortalidade a longo prazo (*follow-up* de 3-11 anos) dos doentes internados com intoxicação por

monóxido de carbono e lesão do miocárdio associada. Destes 85 doentes, 38% morreram *versus* 15% dos que não apresentaram lesão do miocárdio (OR 2,1; IC 95%, 1,2-3,7; $p=0,009$). Concluíram assim os autores que nos doentes com intoxicação por monóxido de carbono e atingimento do miocárdio a mortalidade foi o dobro da encontrada nos doentes com intoxicação por monóxido de carbono sem lesão miocárdica e três vezes superior à evidenciada na população de controlo de doentes sem história de intoxicação por monóxido de carbono¹⁴.

No caso clínico descrito a exposição prolongada ao monóxido de carbono, a elevação dos marcadores de necrose do miocárdio e a perda de consciência, indícios de lesão do sistema nervoso central e do miocárdio levou-nos a classificar a intoxicação como grave e a ponderar a terapêutica com oxigénio hiperbárico. Todavia, a avaliação da gravidade da lesão de órgão é deixado ao critério do clínico e especialista de medicina hiperbárica, perante a estabilidade clínica da doente, apenas recomendou vigilância armada.

Na ausência daquele tratamento, a evolução foi todavia benigna sob oxigenoterapia de alto débito. Aos 400 dias de *follow-up* a doente mantém-se viva e assintomática do ponto de vista cardiovascular.

Apesar da escassez dos dados na literatura, a intoxicação por monóxido de carbono é frequente, o prognóstico é grave e aparentemente ditado pelo atingimento não só do sistema nervoso central como do miocárdio. Os estudos são poucos e as recomendações assumidamente pouco claras pelos autores, por falta de evidência, nomeadamente no que se refere aos benefícios da oxigenoterapia hiperbárica e aos critérios para a sua prescrição.

O compromisso cardíaco é frequentemente subdiagnosticado e subvalorizado, apelando ao despertar de atenção dos profissionais de saúde para esta situação e para as suas implicações no prognóstico dos doentes.

São necessários mais estudos aleatorizados para o estabelecimento de recomendações baseadas na evidência.

Responsabilidades éticas

Proteção de pessoas e animais. Os autores declaram que para esta investigação não se realizaram experiências em seres humanos e/ou animais.

Confidencialidade dos dados. Os autores declaram ter seguido os protocolos do seu centro de trabalho acerca da publicação dos dados de pacientes.

Direito à privacidade e consentimento escrito. Os autores declaram que não aparecem dados de pacientes neste artigo.

Conflito de interesses

Os autores declaram não haver conflito de interesses.

Bibliografia

1. Prockop LD, Chichkova RI. Carbon monoxide intoxication: an updated review. *J Neurol Sci.* 2007;262:122–30.
2. Cobb N, Etzel RA. Unintentional carbon monoxide-related deaths in the United States, 1979 through 1988. *JAMA.* 1991;266:659–63.
3. Hampson NB. Trends in the incidence of carbon monoxide poisoning in the United States. *Am J Emer Med.* 2005;23:838–41.
4. Sá MC, Rodrigues RP, Moura R. Internamentos por intoxicação com monóxido de carbono em Portugal. *Acta Med Port.* 2011;24:727–34.
5. Anderson RF, Allensworth DC, de Groot WJ. Myocardial toxicity from carbon monoxide poisoning. *Ann Intern Med.* 1967;67:1172–82.
6. Stearns WH, Drinker CK, Shaughnessy TJ. The electrocardiographic changes found in 22 cases of carbon monoxide poisoning. *Am Heart J.* 1938;15:434–47.
7. Miro O, Casademont J, Barrientos A, et al. Mitochondrial cytochrome c oxidase inhibition during acute carbon monoxide poisoning. *Pharmacol Toxicol.* 1998;82:199–202.
8. Ernst A, Zibrak JD. Carbon monoxide poisoning. *N Engl J Med.* 1998;339:1603–8.
9. Dor como 5(Sinal Vital, Registo Sistemático da Intensidade da Dor; Direção Geral da Saúde 2011.
10. Intoxicação: Mais de 100 pessoas morreram nos últimos seis anos; Correio da Manhã, 31 de Janeiro de 2012.
11. Hampson NB, Hauff NM. Risk factors for short-term mortality from carbon monoxide poisoning treated with hyperbaric oxygen. *Crit Care Med.* 2008;36:2523–7.
12. Hampson NB, Piantadosi CA, Thom SR, et al. Practice recommendations in the diagnosis, management, and prevention of carbon monoxide poisoning. *Am J Respir Crit Care Med.* 2012;186:1095–101.
13. Satran D, Henry CR, Adkinson C, et al. Cardiovascular manifestations of moderate to severe carbon monoxide poisoning. *JACC.* 2005;5:1513–6.
14. Henry CR, Satran D, Lindgren B, et al. Myocardial injury and long-term mortality following moderate to severe carbon monoxide poisoning. *JAMA.* 2006;295:398.