



CASO CLÍNICO

Gradiente elevado no trato de saída do ventrículo esquerdo: estenose aórtica, miocardiopatia hipertrófica obstrutiva ou ambas?



Inês Almeida*, Francisca Caetano, Joana Trigo, Paula Mota, António Leitão Marques

Serviço de Cardiologia, Centro Hospitalar e Universitário de Coimbra – Hospital Geral, Coimbra, Portugal

Recebido a 31 de julho de 2014; aceite a 10 de outubro de 2014

Disponível na Internet a 29 de abril de 2015

PALAVRAS-CHAVE

Estenose aórtica;
Cardiomiopatia hipertrófica;
Obstrução do trato de saída do ventrículo esquerdo;
Ecocardiografia;
Ecocardiografia Doppler

KEYWORDS

Aortic valve stenosis;
Hypertrophic cardiomyopathy;
Left ventricular outflow tract obstruction;
Echocardiography;
Doppler echocardiography

Resumo Os autores apresentam o caso de uma doente com os diagnósticos de miocardiopatia hipertrófica e estenose aórtica, na qual foi identificada a presença de um gradiente elevado ao nível do trato de saída do ventrículo esquerdo. O reconhecimento da patologia responsável pela sintomatologia foi desafiante, com envolvimento de várias técnicas de imagem, tendo sido fundamental a contribuição do ecocardiograma transesofágico. O diagnóstico final de estenose aórtica severa conduziu à referência para cirurgia de substituição valvular, com sucesso. A presença destas duas patologias em simultâneo num mesmo doente é conhecida, embora incomum. A sua combinação cria importantes desafios diagnósticos e terapêuticos, os quais serão objeto de discussão neste artigo.

© 2015 Sociedade Portuguesa de Cardiologia. Publicado por Elsevier España, S.L.U. Todos os direitos reservados.

High left ventricular outflow tract gradient: Aortic stenosis, obstructive hypertrophic cardiomyopathy or both?

Abstract The authors report the case of a patient diagnosed with both hypertrophic cardiomyopathy and aortic stenosis. Due to clinical deterioration, additional investigation was performed, and a high left ventricular outflow tract gradient was identified. Correct identification of the condition causing the symptoms was challenging, and involved several imaging techniques, the contribution of transesophageal echocardiography being crucial. The final diagnosis of severe aortic stenosis led to successful valve replacement surgery. The presence of these

* Autor para correspondência.

Correio eletrónico: inesalm@gmail.com (I. Almeida).

two conditions in the same patient has been documented, although it is uncommon. This association poses particular diagnostic and therapeutic challenges, which are discussed in this paper.

© 2015 Sociedade Portuguesa de Cardiologia. Published by Elsevier España, S.L.U. All rights reserved.

Introdução

A estenose aórtica (EAo) e a miocardiopatia hipertrófica (MCH) são duas patologias que podem condicionar gradientes hemodinâmicos no trato de saída do ventrículo esquerdo (TSVE)¹. Em ambos os casos, a presença de obstrução significativa tem um impacto clínico, terapêutico e prognóstico¹⁻³.

A presença destas duas patologias no mesmo doente está descrita, embora seja incomum⁴. A sua combinação cria importantes desafios diagnósticos e terapêuticos⁴. É necessária uma avaliação ecocardiográfica meticulosa para a correta identificação da patologia responsável pela obstrução⁵, contudo, esta reveste-se de particularidades. O resultado desta avaliação pode levar a opções terapêuticas distintas^{6,7}.

Este caso clínico pretende discutir a complexidade destas situações.

Caso clínico

Mulher de 68 anos, com antecedentes de hipertensão arterial, dislipidemia, obesidade e neoplasia da mama (submetida a mastectomia esquerda, quimioterapia e radioterapia adjuvantes em 1998). Referenciada à consulta de cardiologia em 04/2011 para estudo de dor torácica, sem outra sintomatologia do foro cardiovascular. Ao exame objetivo auscultava-se sopro sistólico grau III/VI, audível no 2.º espaço intercostal direito, em crescendo-decrescendo, com irradiação carotídea, verificando-se redução da intensidade com manobra de Valsalva e ortostatismo súbito, e aumento desta com o agachamento.

Era portadora do seguinte estudo complementar: eletrocardiograma em ritmo sinusal com critérios de voltagem de hipertrofia ventricular esquerda, sem sobrecarga (Figura 1); ecocardiograma transtorácico (EcoTT) – descrito como «tecnicamente muito difícil» -, ventrículo esquerdo (VE) com hipertrofia concêntrica, sem alterações da cinética segmentar e com função sistólica global preservada; válvula aórtica (VAo) calcificada com estenose moderada (gradiente VE/Ao médio 21 mmHg).

Por baixa probabilidade pré-teste de doença coronária foi realizada angioTC coronária, que identificou calcificação coronária ligeira (score de cálcio por método de Agatston: 54), sem lesões com compromisso endoluminal significativo; como achado complementar detetou aumento da espessura do septo interventricular (SIV, 22 mm). Por suspeita de MCH foi realizada ressonância magnética (RM) que confirmou o diagnóstico de MCH assimétrica (hipertrofia do SIV

basal e médio – 22 mm, restantes paredes de espessura normal), VE não dilatado, com fração de ejeção de 69% e massa indexada de 78 g/m²; aurícula esquerda moderadamente dilatada (área 33 cm²); sem realce tardio no estudo com gadolínio (Figura 2). A doente não apresentava critérios de risco reconhecidos para morte súbita. O estudo genético para a doença de *Anderson-Fabry* foi negativo. A pesquisa de mutações clássicas nos genes codificadores das proteínas do sarcómero encontra-se em curso.

Aos 18 meses de seguimento a doente apresentou agravamento da capacidade funcional por dispneia para esforços moderados (NYHA II). Foi repetido EcoTT: VE com hipertrofia acentuada do SIV basal e boa função sistólica global; VAo aparentemente tricúspide, calcificada, com abertura reduzida, sem possibilidade de realizar planimetria; válvula mitral calcificada com movimento sistólico anterior (SAM). O estudo Doppler revelou aceleração do fluxo com início no TSVE (Figura 3), com pico de velocidade mesossistólico, gradiente VE/Ao máximo 49 mmHg e médio 32 mmHg, favorecendo a hipótese de obstrução fixa (Figura 3). Não foi visualizado pico de velocidade sistólico tardio, com e sem manobra de Valsalva.

Dadas as limitações do EcoTT, a doente realizou ecocardiograma transesofágico (EcoTE). Este revelou VAo dismórfica, com calcificação acentuada e fusão da cúspide não coronária e coronária esquerda, com área estimada por planimetria de 0,6 cm² (0,27 cm²/m², Figura 4). O estudo com Doppler cor permitiu a diferenciação clara de um fluxo laminar a nível do TSVE e de um fluxo turbulento a nível da VAo, durante toda a sístole, confirmando a suspeita de obstrução apenas a nível valvular (Figura 4).

O estudo hemodinâmico invasivo revelou um gradiente VE/Ao pico a pico de 52 mmHg; sem gradiente intraventricular. Excluída doença coronária significativa.

A doente foi submetida a cirurgia com implantação de prótese mecânica Medtronic Hall n.º 22 em posição aórtica. Aos seis meses de seguimento apresenta melhoria da capacidade funcional. O EcoTT revela prótese aórtica normofuncionante.

Discussão

Este caso clínico pretende alertar para as dificuldades inerentes ao estudo de um doente com MCH e EAo, nomeadamente na avaliação da gravidade de cada uma das patologias e na identificação da que é funcionalmente mais relevante. A atribuição do gradiente elevado à EAo conduziu à

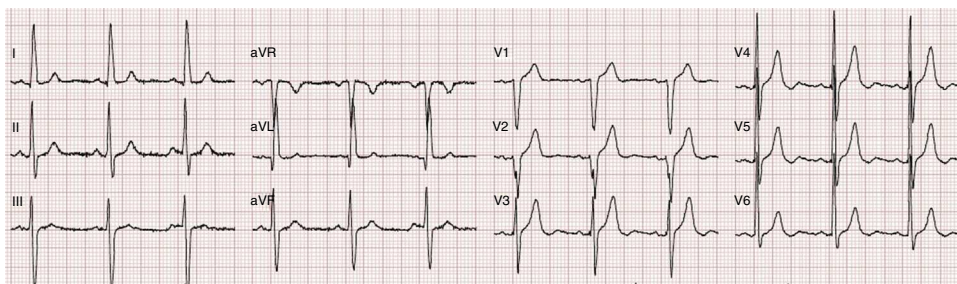


Figura 1 Eletrocardiograma: ritmo sinusal, FC 75 bpm, critérios de voltagem de hipertrofia ventricular esquerda, sem sobrecarga.

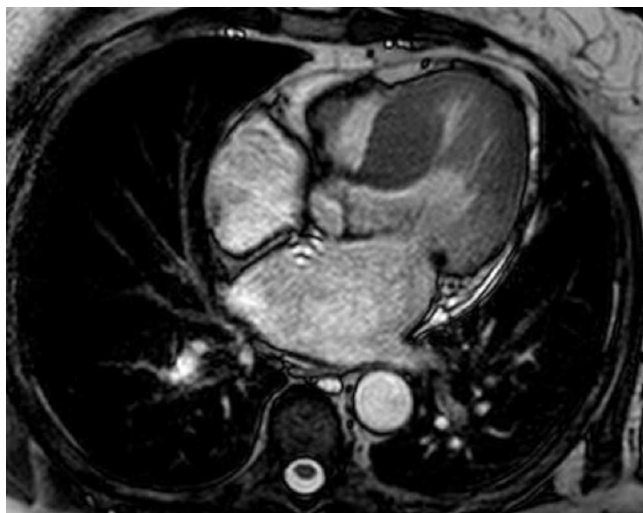

Figura 2 RM cardíaca: hipertrofia acentuada do SIV basal e médio (22 mm); aurícula esquerda moderadamente dilatada (área 33 cm²).

orientação da doente para cirurgia de substituição valvular, com resolução da obstrução e melhoria sintomática.

O estudo destes doentes baseia-se numa meticulosa avaliação ecocardiográfica da região do TSVE^{4,5}. O Doppler cor e pulsado são essenciais para localizar o nível a que ocorre aceleração do fluxo⁸, contudo, nem sempre o EcoTT permite uma conclusão definitiva.

O Doppler contínuo permite a quantificação da obstrução e a morfologia da curva é especialmente útil na diferenciação entre obstrução fixa e dinâmica^{9,10}. A MCH obstrutiva caracteriza-se pela presença de um gradiente ao nível do TSVE, ou menos frequentemente mesoventricular¹¹, sensível a variações da pré-carga, pós-carga ou contratilidade¹². Dado o carácter predominantemente *dinâmico*, o gradiente desenvolve-se na telessístole e a curva de velocidades de fluxo adquire um padrão assimétrico em *dagger shape*. Pelo contrário, a EAo comporta-se como uma obstrução *fixa* do fluxo à saída do VE, presente durante toda a sístole e com pico de velocidade máxima mesossistólico, pelo que a curva adquire um contorno arredondado e simétrico (*bell shape*)^{5,9,10}.

Neste caso clínico, o estudo com Doppler contínuo indicava a presença de uma obstrução fixa; contudo, a existência de SAM e de hipertrofia septal importante faziam suspeitar da presença de obstrução subaórtica dinâmica. Na avaliação destes doentes a interpretação da curva do Doppler deve ser cuidadosa, dado que os dois perfis de velocidades podem sobrepor-se e a presença de um segundo gradiente pode não ser reconhecida⁴. Na presença de um elevado nível de suspeição e no caso do estudo por EcoTT ser subótimo, deve recorrer-se ao EcoTE^{4,13}.

O EcoTE tem ainda um papel importante na pesquisa de outras patologias que podem condicionar uma obstrução fixa no TSVE: a própria MCH (por reação fibrótica provocada pelo contacto da válvula mitral com o SIV), presença de tecido mitral acessório, membrana subvalvular ou estenose

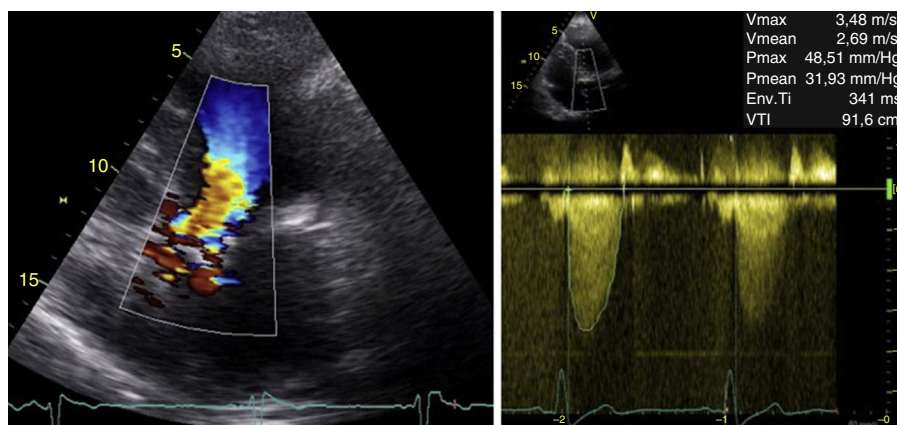


Figura 3 EcoTT: à esquerda, Doppler cor evidencia fluxo turbulento com início no TSVE; à direita, Doppler contínuo com curva arredondada com pico mesossistólico (*bell shape*) e gradiente VE/Ao máximo de 49 mmHg e médio de 32 mmHg.

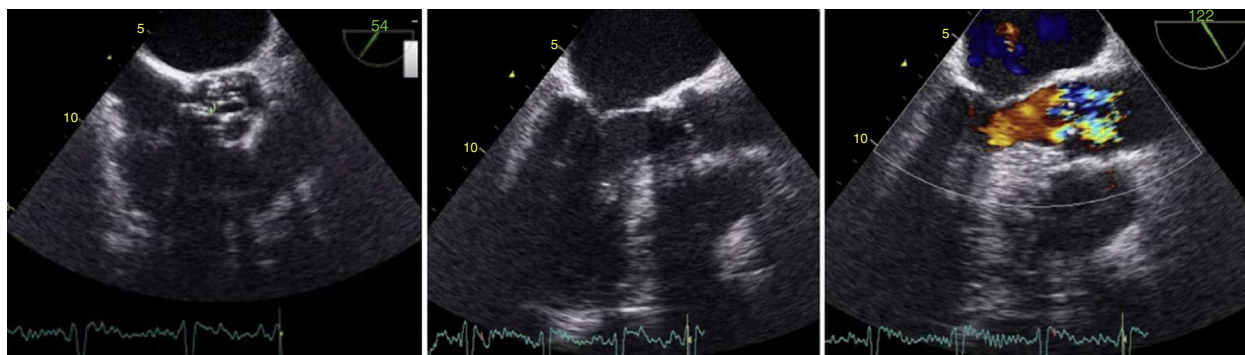


Figura 4 EcoTE: à esquerda, VAO dismórfica, com área calculada por planimetria de 0,6 cm²; ao centro, TSVE sem aparente obstrução; à direita, Doppler cor permitiu a diferenciação de um fluxo laminar a nível do TSVE e turbulento a nível da VAO permitindo o diagnóstico de obstrução a nível valvular.

subaórtica em túnel¹². Neste caso, o EcoTE foi fundamental na identificação da aceleração de fluxo a nível valvular e na exclusão destas patologias.

A utilização da RM cardíaca na determinação de velocidades no TSVE já foi descrita, contudo, a sua avaliação por estudo Doppler no EcoTT está mais validada¹³. Por vezes, apenas a abordagem invasiva permite uma correta avaliação hemodinâmica¹⁴.

A avaliação da gravidade da EAo em doentes com suspeita de MCH obstrutiva reveste-se de algumas particularidades, existindo pouca informação sistematizada sobre o tema^{5,9,14}. A determinação do gradiente transvalvular usando a equação modificada de Bernoulli ($\Delta P = 4V_{\max}^2$) obedece a um conjunto de pressupostos que impossibilitam a sua utilização em doentes com estenoses em série¹⁴. Quando a velocidade proximal à estenose é superior a 1,0 m/s o gradiente máximo pode ser estimado através da fórmula $\Delta P = 4V_{\max}^2 - 4V_{\text{proximal}}^2$; contudo, o cálculo do gradiente médio é mais complexo e sua abordagem é de difícil aplicação na prática clínica⁹. A avaliação correta de gradientes pode ser apenas possível através do estudo hemodinâmico invasivo¹⁴.

A equação de continuidade para avaliação da área valvular não é válida na presença de obstrução no TSVE⁹. A planimetria é o método recomendado, idealmente com recurso ao EcoTE¹³. Neste caso, a presença de uma válvula dismórfica, com calcificação acentuada e com área valvular anatómica em 0,6 cm² conduziu ao diagnóstico de EAo severa.

O diagnóstico de MCH na presença de EAo significativa também não é linear. Este baseia-se na presença de hipertrofia ventricular esquerda, frequentemente assimétrica com envolvimento do SIV, na ausência de outra etiologia^{8,11,13,15}. A EAo associa-se habitualmente a um padrão de hipertrofia uniforme com distribuição concêntrica¹⁶, contudo, em cerca de 10% dos casos é descrito um padrão de hipertrofia assimétrica septal^{4,16,17}, o que gera dificuldades diagnósticas: resposta adaptativa ou MCH concomitante? No caso clínico descrito, a presença de hipertrofia septal marcada e SAM favoreceram o diagnóstico de MCH concomitante. O estudo genético, assim como a avaliação da evolução da hipertrofia ventricular após cirurgia valvular, pode apoiar o diagnóstico. Outras características que corroboram o diagnóstico de MCH sugeridas em alguns estudos são: a presença

de outras anomalias da válvula mitral (alongamento do folheto anterior), dos músculos papilares (hipertrofia, carácter bífido ou deslocamento anteroapical) e a história familiar^{4,8,14}. A RM pode ter um papel importante na avaliação de algumas destas características¹⁴.

Conclusões

Este artigo pretende realçar a complexidade do estudo de doentes com MCH e EAo severa, sintomáticos e com gradientes elevados ao nível do TSVE. O estudo ecocardiográfico é desafiante. A sua avaliação cuidadosa revela-se muito importante pelo impacto direto que tem na escolha da estratégia terapêutica e, assim, no prognóstico do doente.

Responsabilidades éticas

Proteção de pessoas e animais. Os autores declaram que para esta investigação não se realizaram experiências em seres humanos e/ou animais.

Confidencialidade dos dados. Os autores declaram que não aparecem dados de pacientes neste artigo.

Direito à privacidade e consentimento escrito. Os autores declaram que não aparecem dados de pacientes neste artigo.

Conflito de interesses

Os autores declaram não haver conflito de interesses.

Referências

1. Geske JB, Cullen MW, Sorajja P, et al. Assessment of left ventricular outflow gradient: Hypertrophic cardiomyopathy versus aortic valvular stenosis. *J Am Coll Cardiol Intv.* 2012;5:676–81.
2. Maron MS, Olivotto I, Zenovich AG, et al. Hypertrophic cardiomyopathy is predominantly a disease of left ventricular outflow tract obstruction. *Circulation.* 2006;114:2232–9.
3. Brito D. Ablação septal alcoólica no tratamento da miocardiopatia hipertrófica obstrutiva: uma opção exigente. *Rev Port Card.* 2014;33:11–3.

4. Ramamurthi A, Aker EM, Pandian NG. A case of aortic stenosis and hypertrophic cardiomyopathy. *Echocardiogr.* 2012;29:1261-3.
5. Kansal MM, Mookadam F, Tajik AJ. Double-trouble Doppler: reduction in aortic flow due to combined left ventricular outflow tract obstruction and severe aortic stenosis. complete diagnosis by transthoracic Doppler echocardiography. *J Am Soc Echocardiogr.* 2011;24:471, e1-471. e4.
6. Vahanian A, Alfieri O, Andreotti F, et al. Guidelines on the management of valvular heart disease: The Joint Task Force on the Management of Valvular Heart Disease of the European Society of Cardiology (ESC) and the European Association for Cardio-Thoracic Surgery (EACTS). *Eur Heart J.* 2012;33:2451-96.
7. Maron BJ, McKenna WJ, Danielson GK, et al. American College of Cardiology/European Society of Cardiology Clinical Expert Consensus Document on Hypertrophic Cardiomyopathy. *Eur Heart J.* 2003;24:1965-91.
8. Williams LK, Frenneaux MP, Steeds RP. Echocardiography in hypertrophic cardiomyopathy diagnosis, prognosis, and role in management. *Eur J Echocardiogr.* 2009;10:9-14.
9. Baumgartner H, Hung J, Bermejo J, et al. Echocardiographic assessment of valve stenosis: EAE/ASE recommendations for clinical practice. *Eur J Echocardiogr.* 2009;10:1-25.
10. Chen MS, Lever H. Hypertrophic cardiomyopathy - Cleveland Clinic: Current Clinical Medicine. 2nd ed. Saunders; 2010.
11. Mattos BP, Torres MAR, Rebelatto TF, et al. O diagnóstico da obstrução da via de saída do ventrículo esquerdo na cardiomiopatia hipertrófica. *Arq Bras Cardiol.* 2012;99:665-75.
12. Bruce CJ, Nishimura RA, Tajik AJ, et al. Fixed left ventricular outflow tract obstruction in presumed hypertrophic obstructive cardiomyopathy: Implications for therapy. *Ann Thorac Surg.* 1999;68:100-4.
13. Nagueh SF, Bierig SM, Budoff MJ, et al. American Society of Echocardiography clinical recommendations for multimodality cardiovascular imaging of patients with hypertrophic cardiomyopathy: Endorsed by the American Society of Nuclear Cardiology, Society for Cardiovascular Magnetic Resonance, and Society of Cardiovascular Computed Tomography. *J Am Soc Echocardiogr.* 2011;24:473-98.
14. Scantlebury DC, Geske JB, Nishimura RA. Limitations of Doppler echocardiography in the evaluation of serial stenoses. *Circ Cardiovasc Imaging.* 2013;6:850-2.
15. Caetano F, Botelho A, Trigo J, et al. Expressão fenotípica da miocardiopatia hipertrófica e realce tardio na ressonância magnética cardíaca. *Rev Port Cardiol.* 2014;33:261-7.
16. Panza JA, Maron BJ. Valvular aortic stenosis and asymmetric septal hypertrophy: diagnostic considerations and clinical and therapeutic implications. *Eur Heart J.* 1998, 9(E):71-76.
17. Bach D. Subvalvular left ventricular outflow obstruction for patients undergoing aortic valve replacement for aortic stenosis: echocardiographic recognition and identification of patients at risk. *J Am Soc Echocardiogr.* 2005;8:1155-62.