



## IMAGEM EM CARDIOLOGIA

# Utilização de sistema de extração *Snare* para implantação de eletrocaterter ventricular esquerdo na ressincronização cardíaca



## Snare system for left ventricular lead placement in cardiac resynchronization therapy

Andreia Magalhães\*, Miguel Menezes, Nuno Cortez-Dias, João de Sousa, Pedro Marques

Serviço de Cardiologia, Centro Hospitalar Lisboa Norte, Hospital de Santa Maria, Lisboa, Portugal

Recebido a 30 de agosto de 2014; aceite a 15 de novembro de 2014

Disponível na Internet a 26 de fevereiro de 2015

Um homem de 79 anos, com diagnóstico prévio de cardiopatia isquémica e valvular, submetido a cirurgia de revascularização miocárdica e substituição valvular aórtica, foi referenciado para implantação de sistema de ressincronização cardíaca com função desfibrilhação (CRT-D). Encontrava-se em classe funcional NYHA III, sob terapêutica médica otimizada, a fração de ejeção ventricular esquerda era de 25% e o QRS media 160ms, com padrão de bloqueio de ramo esquerdo.

Após acesso ao seio coronário e realização de venografia, visualizou-se uma veia lateral alvo (Figura 1). O fio-guia foi introduzido até à porção distal da veia e de seguida avançou-se o eletrocaterter, verificando-se, no entanto, impossibilidade da sua progressão na região proximal do vaso. Optou-se por progredir o fio-guia da veia lateral, por um vaso colateral posterior, até ao óstio do seio coronário (Figura 2). Introduziu-se um sistema de extração *Snare* através de uma bainha na veia subclávia esquerda, até à aurícula (Figura 3A) e realizou-se tração da ponta do fio-guia progressivamente até à pele. Assim, ambas as pontas do fio-guia ficaram sob controlo do operador (Figura 3B) e foi possível com tração do fio-guia a propulsão do eletrocaterter até à posição pretendida (Figura 4). Os parâmetros eram

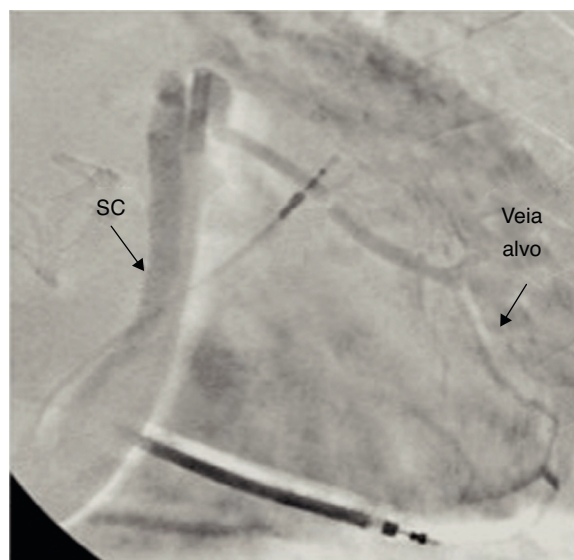


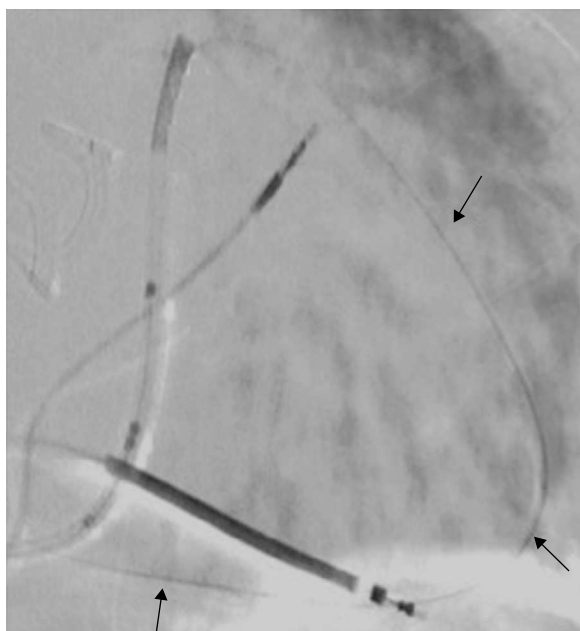
Figura 1 Venografia com visualização de veia lateral alvo. SC: seio coronário.

adequados, na ausência de estimulação diafragmática. Não se verificaram complicações.

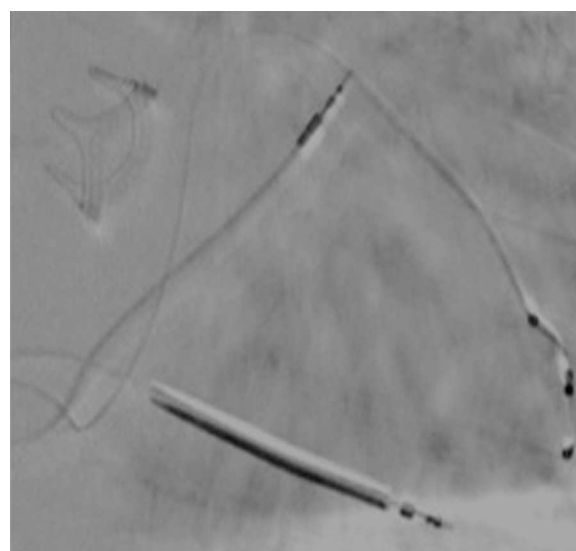
O correto posicionamento do eletrocaterter ventricular esquerdo é um dos fatores determinantes de resposta

\* Autor para correspondência.

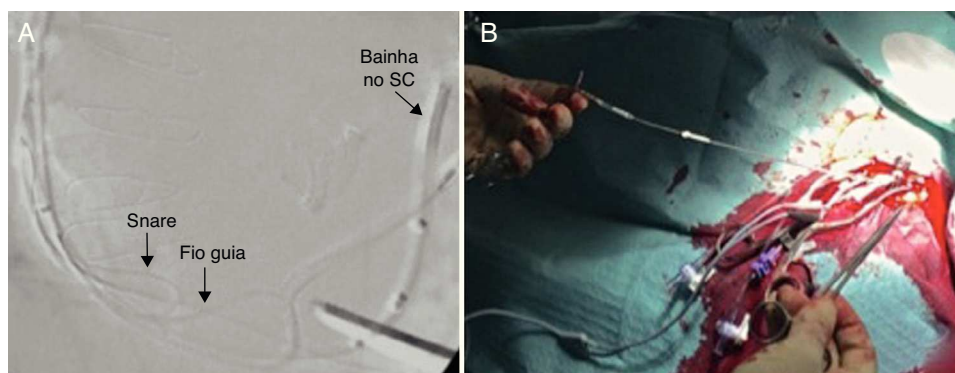
Correio eletrónico: [andreia.sm@msn.com](mailto:andreia.sm@msn.com) (A. Magalhães).



**Figura 2** O fio-guia foi avançado desde a veia lateral por uma veia colateral posterior até ao óstio do seio coronário (setas).



**Figura 4** Posicionamento final dos eletrocateres em sistema de ressincronização cardíaca com função de desfibrilhação.



**Figura 3** Utilização do sistema de extração *Snare* (A). O sistema de extração *Snare* no interior da aurícula a alcançar a ponta do fio-guia; (B) ambas as pontas do fio-guia exteriorizadas através de duas bainhas. SC: seio coronário.

favorável ao CRT. No entanto, a anatomia venosa condiciona muitas vezes este objetivo, sendo necessário criar abordagens alternativas, tecnicamente desafiantes, como a que descrevemos, para obter o melhor benefício clínico.

### Responsabilidades éticas

**Proteção de pessoas e animais.** Os autores declaram que para esta investigação não se realizaram experiências em seres humanos e/ou animais.

**Confidencialidade dos dados.** Os autores declaram que não aparecem dados de pacientes neste artigo.

**Direito à privacidade e consentimento escrito.** Os autores declaram que não aparecem dados de pacientes neste artigo.

### Conflito de interesses

Os autores declaram não haver conflito de interesses.