



## IMAGEM EM CARDIOLOGIA

# Trombo mural e aorta torácica aneurismática – uma associação rara



## Mural thrombus and thoracic aortic aneurysm: An unusual association

Ana Baptista<sup>a,\*</sup>, Sofia Carvalho<sup>a</sup>, Pedro Magalhães<sup>a</sup>, Manuel Carneiro<sup>b</sup>, Pedro Mateus<sup>a</sup>,  
Ilídio Moreira<sup>a</sup>

<sup>a</sup> Serviço de Cardiologia, Centro Hospitalar de Trás-os-Montes e Alto Douro – Unidade de Vila Real, Vila Real, Portugal

<sup>b</sup> Serviço Cardiologia, Centro Hospitalar de Trás-os-Montes e Alto Douro – Unidade de Chaves, Chaves, Portugal

Recebido a 3 de dezembro de 2013; aceite a 2 de janeiro de 2014

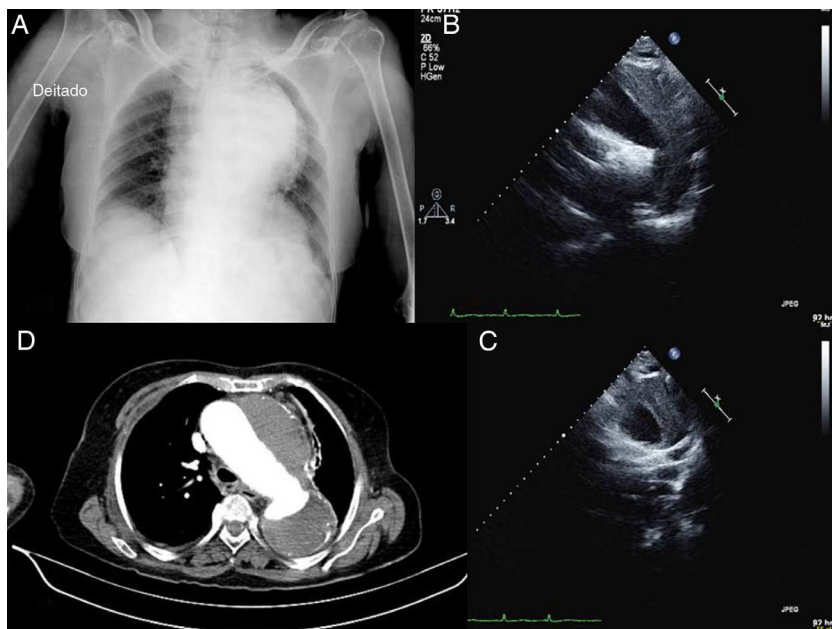
Disponível na Internet a 4 de julho de 2014

Doente do sexo feminino, 72 anos, foi proposta para cirurgia após fratura do úmero por queda accidental, sem síncope. Apresentava antecedentes de síndrome demencial, HTA e aneurisma da aorta com trombo mural diagnosticado há oito anos não referenciado para cirurgia por recusa de tratamento cirúrgico. Foi solicitada avaliação cardiovascular pré-operatória. Na observação, doente assintomática, com tensão arterial controlada e sem diferencial tensional entre membros. Foi avaliada com ecocardiograma transtorácico que mostrou (Figura 1) ectasia ligeira da aorta ascendente (36 mm), aneurisma da crossa da aorta (69 mm) e da aorta descendente (43 mm), com imagem sugestiva de trombo volumoso (35 mm) organizado ao nível de sua parede. Estudo complementado com angio-TC que confirmou aneurisma da crossa e aorta descendente com diâmetro máximo de 7 cm e volumoso trombo mural

sem sinais de rutura, disseção ou hematoma parietal. Confirmou-se, assim, aneurisma da aorta com indicação cirúrgica, que foi novamente proposta à doente e familiares com manutenção de recusa de tratamento dada vida de relação precária. Ao mesmo tempo tratava-se de aneurisma da aorta com trombo mural, que permaneceu sem complicações nos oito anos de diagnóstico. O tratamento com hipocoagulação oral surge como principal opção nos casos complicados por embolização; nos trombos assintomáticos o tratamento ainda não está claramente definido dado o número limitado de casos reportados, desconhecendo-se os riscos da hipocoagulação e de embolização recorrente, pelo que nesta situação se optou por manutenção de controlo tensional. A doente foi submetida a cirurgia ortopédica com bloqueio regional, com pós-operatório sem intercorrências.

\* Autor para correspondência.

Correio eletrónico: [baptista\\_ana@hotmail.com](mailto:baptista_ana@hotmail.com) (A. Baptista).



**Figura 1** Radiografia torácica com alargamento mediastínico acentuado (A), ecocardiograma transtorácico, incidência supraesternal (B e C – eixo curto), a mostrar aneurisma da crossa da aorta e da parte proximal da aorta descendente, com imagem sugestiva de trombo volumoso, organizado, ao nível de sua parede; e angio-TC torácico com aneurisma da crossa e aorta descendente com diâmetro máximo de 7 cm e volumoso trombo mural sem sinais de síndrome aórtica aguda.

### Responsabilidades éticas

**Proteção de pessoas e animais.** Os autores declaram que para esta investigação não se realizaram experiências em seres humanos e/ou animais.

**Confidencialidade dos dados.** Os autores declaram ter seguido os protocolos de seu centro de trabalho acerca da publicação dos dados de pacientes e que todos os pacientes incluídos no estudo receberam informações suficientes

e deram o seu consentimento informado por escrito para participar nesse estudo.

**Direito à privacidade e consentimento escrito.** Os autores declaram que não aparecem dados de pacientes neste artigo.

### Conflito de interesses

Os autores declaram não haver conflito de interesses.