



## CASO CLÍNICO

# Um caso de pericardite constrictiva e aneurisma da aorta torácica: abordagem terapêutica híbrida

Maria Salomé Carvalho\*, Pedro Jerónimo de Sousa, Pedro de Araújo Gonçalves, Hélder Dores, Miguel Abecasis, Manuel Almeida, Miguel Mendes

*Serviço de Cardiologia, Hospital de Santa Cruz, Oeiras, Portugal*

Recebido a 31 de julho de 2012; aceite a 2 de agosto de 2012

Disponível na Internet a 3 de abril de 2013

### PALAVRAS-CHAVE

Pericardite constrictiva;  
Aneurisma aórtico;  
*Debranching* aórtico

### KEYWORDS

Constrictive pericarditis;  
Aortic aneurysm;  
Aortic debranching

**Resumo** Os autores descrevem o caso de um doente do sexo masculino, de 59 anos, hipertenso, ex-fumador, insuficiente renal crónico em hemodiálise, com antecedentes de endoprótese por aneurisma da aorta abdominal e história de tuberculose miliar no passado, a quem é diagnosticado pericardite constrictiva e aneurisma da aorta torácica. Num doente com antecedentes patológicos tão diversos, são várias as etiologias a considerar. O tratamento consistiu numa pericardiectomia e numa técnica híbrida de *debranching* dos ramos supra-aórticos com posterior implantação de endoprótese aórtica.

© 2012 Sociedade Portuguesa de Cardiologia. Publicado por Elsevier España, S.L. Todos os direitos reservados.

**A case of constrictive pericarditis and thoracic aortic aneurysm: A hybrid therapeutic approach**

**Abstract** The authors describe the case of a 59-year-old man, a former smoker, with hypertension, chronic renal failure undergoing hemodialysis, and a history of stent grafting for repair of an abdominal aortic aneurysm and miliary tuberculosis, who was diagnosed with constrictive pericarditis and a thoracic aortic aneurysm. In a patient with such a complex medical history, there were several etiologies to consider. The treatment consisted of pericardiectomy and a hybrid technique of supra-aortic debranching and subsequent endovascular stent-graft repair.

© 2012 Sociedade Portuguesa de Cardiologia. Published by Elsevier España, S.L. All rights reserved.

\* Autor para correspondência.

Correio eletrónico: [mariasalomecarvalho@gmail.com](mailto:mariasalomecarvalho@gmail.com) (M.S. Carvalho).

## Introdução

A pericardite constrictiva é uma consequência rara e incapacitante do espessamento do pericárdio secundário a uma inflamação crônica. Esta pode dever-se a infecção (destacando-se a tuberculose, pela sua prevalência no nosso país), pode ser uma complicação tardia da irradiação mediastínica ou ocorrer em doentes com cirurgia cardíaca prévia. Causas menos frequentes são as doenças do tecido conjuntivo, a doença renal terminal e a causa neoplásica, embora esta última se distinga das outras no que diz respeito à fisiopatologia, já que, neste caso, o espessamento resulta da infiltração tumoral do pericárdio e não apenas do processo inflamatório.

O tratamento consiste na realização de uma pericardiectomia, exceto nos casos totalmente assintomáticos ou nos doentes sem condições para tal procedimento cirúrgico, em que a terapêutica diurética pode ser opção<sup>1-4</sup>.

Os aneurismas aórticos, definidos como uma dilatação patológica do vaso ( $\geq 1,5$  vezes o normal diâmetro) são, na sua maioria, assintomáticos e constituem achados em exames de rotina realizados por outras razões.

Vários fatores de risco foram já apontados (hipertensão arterial, tabagismo e doença pulmonar obstrutiva crônica) e estão identificadas diversas causas: degenerescência média quística, aterosclerose, traumatismo, causa inflamatória ou infecciosa, dilatações pós-estenóticas ou pós-cirúrgicas e síndromes familiares (Marfan, Ehlers-Danlos tipo IV, etc.).

A atitude terapêutica é frequentemente conservadora, com terapêutica médica e vigilância para os aneurismas assintomáticos e/ou que não tenham dimensões consideradas mínimas para indicar cirurgia. No caso dos aneurismas que apresentem sintomas ou dimensões que o justifiquem, o tratamento é invasivo, podendo ser cirúrgico ou percutâneo com implantação de próteses endovasculares<sup>5-7</sup>.

## Caso clínico

Doente do sexo masculino, 59 anos, ex-fumador, com hipertensão arterial e insuficiência renal crônica em hemodiálise, com história de tuberculose miliar em 2002 (cumpriu terapêutica durante 12 meses) e antecedentes de aneurisma da aorta abdominal, diagnosticado e intervenção (implantação de endoprótese aórtica em 2005). Como comorbidade, apresentava uma colite ulcerosa, já submetido a colectomia total e ileostomia. Encontrava-se medicado com atenolol 50 mg, amlodipina 10 mg, indapamida 20 mg, um anti-inflamatório intestinal (messalazina 500 mg), um quelante do fósforo e um multivitamínico.

Referenciado à Consulta de Cardiologia em julho de 2011, apresentando queixas de cansaço (NYHA III).

Ao exame objetivo não apresentava alterações, com a exceção de um discreto edema pré-tibial bilateral. O eletrocardiograma mostrava ritmo sinusal 92 bpm com um hemibloqueio esquerdo anterior, sem outras alterações.

Neste contexto, foram requisitados vários outros exames complementares de diagnóstico. O ecocardiograma transtorácico revelou aspetos compatíveis com pericardite constrictiva – espessamento e ecogenidade aumentada do pericárdio e importante variação respiratória da onda E no

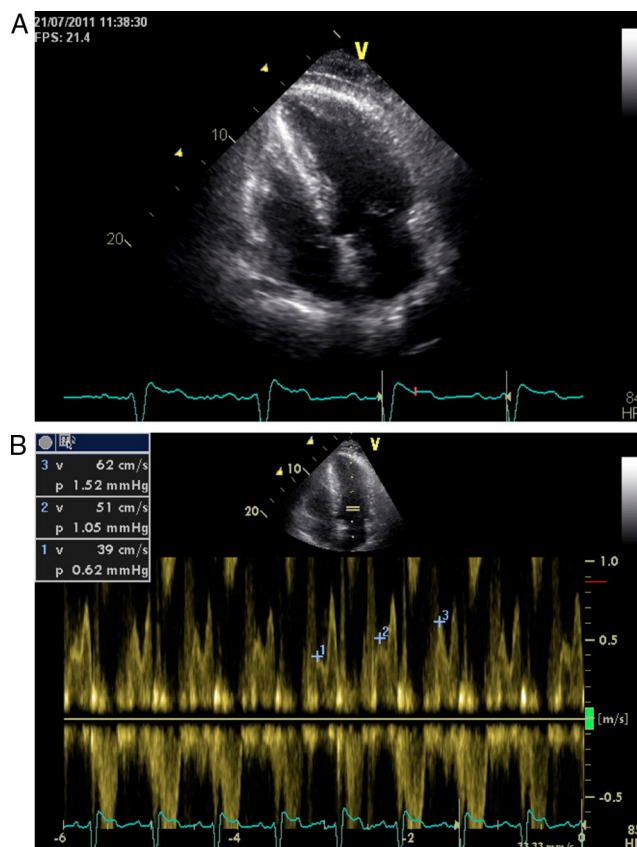


Figura 1 Ecocardiograma transtorácico.

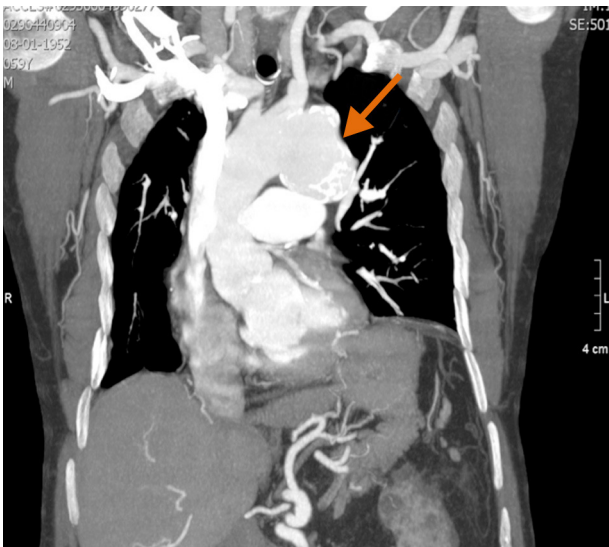
A – Pericárdio espessado e ecogénico.

B – Variabilidade respiratória da amplitude da onda E.

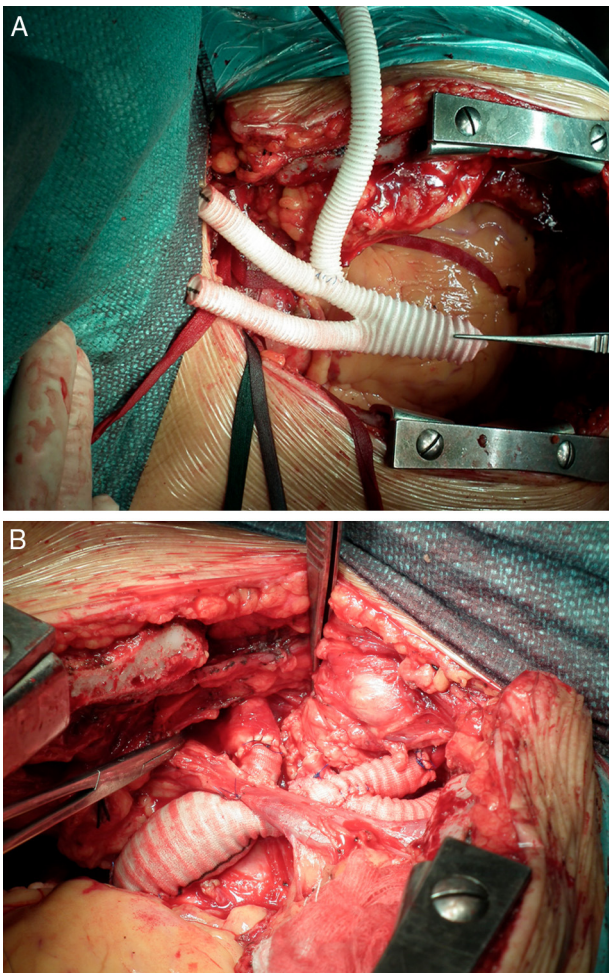
fluxo transmitral (Figura 1A e B) e fração de ejeção ligeiramente deprimida.

Realizou um cateterismo cardíaco esquerdo e direito, tendo sido excluídas lesões angiograficamente significativas nas artérias coronárias e confirmado o diagnóstico de pericardite constrictiva no estudo hemodinâmico (com as típicas curvas de pressão ventricular em *dip-and-plateau* e equalização das pressões telediastólicas). Na aortografia foi documentada dilatação da aorta torácica descendente. Para melhor caracterização da aorta, foi realizado uma angio-TC de tórax, que revelou um volumoso aneurisma saculiforme, parcialmente trombosado, com origem na aorta torácica descendente, imediatamente distal à emergência da artéria subclávia esquerda, com 87 x 61 mm de diâmetro (Figura 2); não se observou calcificação do pericárdio.

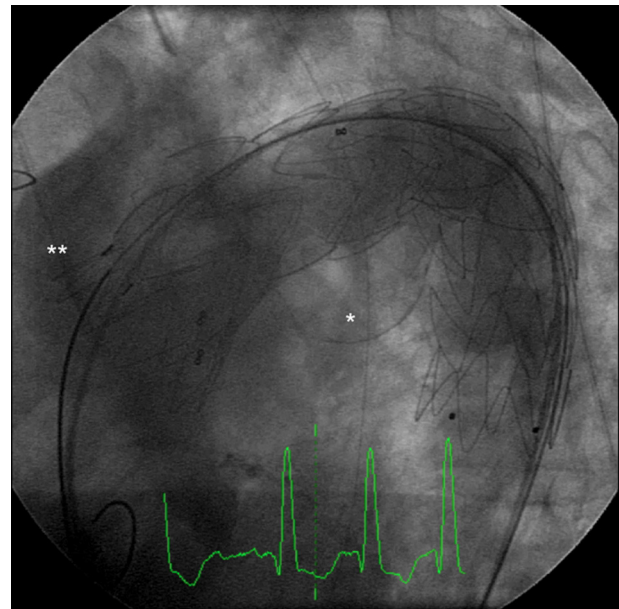
Após discussão do caso em reunião médico-cirúrgica, optou-se por uma abordagem híbrida com complementaridade entre intervenção percutânea e cirúrgica. A cirurgia consistiu numa pericardiectomia e *debranching* total dos ramos supra-aórticos (tronco braquiocefálico arterial, carótida e subclávia esquerdas) com construção prévia de uma prótese trifurcada *dacron* (UNI-Graft KUV B/Braun®) (Figura 3A) e sua anastomose terminolateral à crossa da aorta (o que obviou à necessidade de circulação extracorporeal e hipotermia profunda) (Figura 3B). Foi assim possível a posterior implantação percutânea de uma endoprótese na aórtica torácica (Figura 4), de modo a que a emergência destes vasos não fosse comprometida.



**Figura 2** Angio-TC torácico, revelando um volumoso aneurisma saculiforme com origem na aorta torácica descendente, distal à emergência da artéria subclávia esquerda.



**Figura 3** A – Construção da prótese trifurcada. B – «Debranching total» dos ramos supra-aórticos (tronco braquiocefálico, carótida e subclávia esquerdas).



**Figura 4** Aortografia com a endoprótese implantada: exclusão de aneurisma calcificado\* da circulação e patência de ramos supra-aórticos submetidos a *debranching*.

O exame anatomopatológico do pericárdio teve com resultado uma pericardite inespecífica. Não se verificaram intercorrências no pós-operatório e o doente teve alta hospitalar após nove dias de internamento.

A angio-TC realizada três meses após a cirurgia confirma o bom resultado do procedimento (Figura 5).

Aos seis meses de *follow-up*, o doente encontra-se em NYHA classe II-III, sem registo de complicações ou admissões hospitalares.

## Discussão

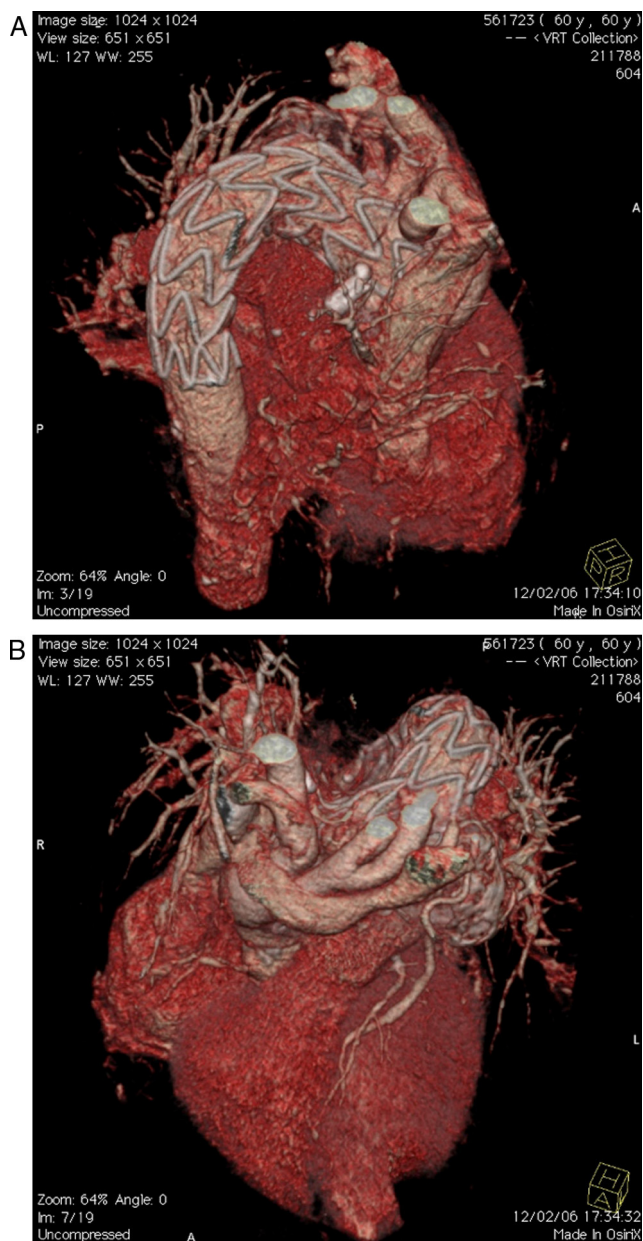
Não são raros os aneurismas da aorta torácica descendente que se originam na crista da aorta<sup>8</sup>. Esta localização constitui um desafio técnico, quer pelo envolvimento dos ramos supra-aórticos e elevado fluxo sanguíneo, quer pela própria anatomia curva e o movimento desta porção da aorta com os batimentos cardíacos.

O tratamento cirúrgico convencional implica circulação extracorporeal e hipotermia profunda, que, apesar de todos os desenvolvimentos científicos e tecnológicos, apresentam ainda uma taxa de mortalidade e morbidade consideráveis<sup>9</sup>, nomeadamente lesão miocárdica e uma não desprezível incidência de lesões neurológicas irreversíveis<sup>10</sup>.

Assim, estratégias menos invasivas e com menor insulto fisiológico têm vindo a ganhar lugar. Existe evidência crescente de que o tratamento combinado endovascular e cirúrgico destes aneurismas se associa a uma menor taxa de morbidade e mortalidade em doentes que não sejam os candidatos ideais para uma cirurgia convencional<sup>11-15</sup>.

O tratamento percutâneo com implantação de endopróteses pode ser uma alternativa segura e eficaz; no entanto, exige que exista uma porção de vaso proximal à zona a tratar (*landing zone*) que permita ancorar a prótese sem comprometer a irrigação para os ramos supra-aórticos. Esta





**Figura 5** Angio-TC torácico evidenciando o bom resultado da endoprótese (A) e *debranching* supra-aórtico (B) efetuados.

limitação é ultrapassada com a técnica de recolocação desses ramos proximalmente ao local de implantação da endoprótese – *debranching*.

A discussão deste caso clínico no que concerne à etiologia baseia-se no facto de tanto a inflamação do pericárdio como a degenerescência da parede aórtica poderem ser manifestações cardiovasculares de uma mesma doença sistémica.

Embora possamos atribuir a hipertensão arterial e/ou os hábitos tabágicos como causas dos aneurismas aórticos, também a doença renal crónica, ao induzir um processo de aterosclerose acelerada, e a colite ulcerosa, estabelecendo um estado inflamatório sistémico, podem ser implicadas. Esta última associação foi já descrita na literatura<sup>16</sup>.

Relativamente ao envolvimento pericárdico, tanto a doença renal crónica como a colite ulcerosa<sup>17</sup> se associam, ainda que raramente, a pericardites crónicas.

Ainda assim, a tuberculose, embora constitua uma causa rara e pouco descrita de aneurismas aórticos, é uma causa frequente de pericardite constrictiva, sobretudo no nosso país, e é interessante equacioná-la como causa de ambas as patologias neste caso clínico.

A degenerescência tuberculosa da aorta é uma sequele rara de tuberculose, descrita pela primeira vez em 1882, por Weigert<sup>18</sup>. Desde então, já foram encontradas arterites tuberculosas na subclávia, carótida, íliaca comum, hepática, renal e artérias inominadas<sup>19-21</sup>.

Pelo menos três mecanismos distintos têm sido implicados: extensão de um foco contíguo de infeção (por exemplo, do parênquima pulmonar ou pericárdio para a aorta torácica ou de gânglios linfáticos retroperitoneais infetados para a aorta abdominal), disseminação hematogénica de uma lesão preexistente na íntima, como uma placa aterosclerótica, e embolização séptica para os vasos ou linfáticos da parede arterial<sup>22,23</sup>.

A aortite tuberculosa pode levar a uma completa degenerescência da parede da aorta, ou à formação de um aneurisma<sup>24</sup>.

O diagnóstico é um desafio e exige um elevado grau de suspeição clínica.

## Conclusão

O caso clínico submetido apresenta interesse por constituir um exemplo de diagnósticos cardiovasculares diversos que podem ser compreendidos como manifestações de uma mesma doença, pela marcha diagnóstica efetuada, bem como pela solução terapêutica complexa que resulta da complementaridade da intervenção cirúrgica e percutânea, exemplo prático da atuação de uma *heart team*.

## Responsabilidades éticas

**Proteção de pessoas e animais.** Os autores declaram que para esta investigação não se realizaram experiências em seres humanos e/ou animais.

**Confidencialidade dos dados.** Os autores declaram ter seguido os protocolos de seu centro de trabalho acerca da publicação dos dados de pacientes e que todos os pacientes incluídos no estudo receberam informações suficientes e deram o seu consentimento informado, por escrito, para participar nesse estudo.

**Direito à privacidade e consentimento escrito.** Os autores declaram ter recebido consentimento escrito dos pacientes e/ou sujeitos mencionados no artigo. O autor para correspondência deve estar na posse deste documento.

## Conflito de interesses

Os autores declaram não haver conflito de interesses.

## Bibliografia

1. Braunwald E, Lorell BH. Pericardial diseases. In: Braunwald E, editor. Heart disease: a textbook of cardiovascular medicine. 7th ed. Philadelphia: WB Saunders; 2005. p. 1757–80.
2. Topol EJ, Klein AL, Asher CR. Diseases of the pericardium, restrictive cardiomyopathy and diastolic dysfunction. In: Topol EJ, editor. Textbook of cardiovascular medicine. 3rd ed. Philadelphia: Lippincott-Raven Publishers; 2007. p. 420–59.
3. Fowler NO. Constrictive pericarditis: Its history and current status. *Clin Cardiol*. 1995;18:341–50.
4. Maisch B, Seferović PM, Ristić AD, et al., The task force on the diagnosis and management of pericardial diseases of the European Society of Cardiology. Guidelines on the Diagnosis and Management of Pericardial Diseases. *Eur Heart J*. 2004;0: 1–28.
5. Hiratzka LF, Bakris GL, Beckman JA, American College of Cardiology Foundation/American Heart Association Task Force on Practice Guidelines; American Association for Thoracic Surgery; American College of Radiology; American Stroke Association; Society of Cardiovascular Anesthesiologists; Society for Cardiovascular Angiography and Interventions; Society of Interventional Radiology; Society of Thoracic Surgeons; Society for Vascular Medicine ACCF/AHA/AATS/ACR/ASA/SCA/SCAI/SIR/STS/SVM guidelines for the diagnosis and management of patients with Thoracic Aortic Disease: A report of the American College of Cardiology Foundation/American Heart Association Task Force on Practice Guidelines, American Association for Thoracic Surgery, American College of Radiology, American Stroke Association, Society of Cardiovascular Anesthesiologists, Society for Cardiovascular Angiography and Interventions, Society of Interventional Radiology, Society of Thoracic Surgeons, and Society for Vascular Medicine. *Circulation*. 2010;121:e266–369.
6. Dapunt OE, et al. The natural history of thoracic aneurysms. *J Thorac Cardiovasc Surg*. 1994;107:1323–32.
7. Coady MA, Rizzo JA, et al. What is the appropriate size criterion for resection of thoracic aortic aneurysms? *J Thorac Cardiovasc Surg*. 1997;113:476–91.
8. Tse LW, MacKenzie KS, Montreuil B, et al. The proximal landing zone in endovascular repair of the thoracic aorta. *Ann Vasc Surg*. 2004;18:178–85.
9. Kazui T, Washiyama N, Muhammad BA, et al. Improved results of atherosclerotic arch aneurysm operations with a refined technique. *J Thorac Cardiovasc Surg*. 2001;121:491–9.
10. Czerny M, Fleck T, Zimpfer D, et al. Risk factors of mortality and permanent neurologic injury in patients undergoing ascending aortic and arch repair. *J Thorac Cardiovasc Surg*. 2003;126:1296–301.
11. Farber MA. Visceral vessel relocation techniques. *J Vasc Surg*. 2006;43:81A–4A.
12. Black SA, Wolfe JH, Clark M, et al. Complex thoracoabdominal aortic aneurysms: endovascular exclusion with visceral revascularization. *J Vasc Surg*. 2006;43:1081–9.
13. Zhou W, Reardon M, Peden EK, et al. Hybrid approach to complex thoracic aortic aneurysms in high-risk patients: surgical challenges and clinical outcomes. *J Vasc Surg*. 2006;44:688–93.
14. Kpodonu J, Diethrich EB. Hybrid interventions for the treatment of the complex aortic arch. *Perspect Vasc Surg Endovasc Ther*. 2007;19(2):174–84.
15. Saleh HM, Inglese L. Combined surgical and endovascular treatment of aortic arch aneurysms. *J Vasc Surg*. 2006;44(3):460–6.
16. Karakut C, Koçat G, Selimoğlu A, et al. Aortic aneurysm: a rare complication of ulcerative colitis. *Anadolu Kardiyol Derg*. 2007;7:461–2.
17. Levin EN, Hirschfeld DS, Hersch RA. Pericarditis in association with ulcerative colitis. *West J Med*. 1979;130:369–70.
18. Weigert C. Über Venetuberkel und ihre Beziehungen zur tuberculösen Blutinfektion. *Virchow Arch Pathol Anat*. 1882;88:307–79.
19. Abaskaron M. Multiple pseudoaneurysms in a tuberculous patient. *South Med J*. 1986;79:1582–4.
20. Kolawole TM, Onadeko BO. Vascular lesions in tuberculosis. *Diagn Imaging*. 1980;49:303–10.
21. Robbs JV, Baker LW. Tuberculosis involving major arteries. *J R Coll Surg Edinb*. 1976;21:353–8.
22. Farr BM. Nonendocardial vascular infections. In: Hoepfich PD, Jordan MC, Ronald AR, editores *Infectious Diseases*. 5th ed. Philadelphia: J. B. Lippincott; 1994. p. 1255–8.
23. Cargile 3rd JS, Fisher Jr DF, Burns DK, et al. Tuberculous aortitis with associated necrosis and perforation: Treatment and options. *J Vasc Surg*. 1986;4:612–5.
24. Volini FI, Olfield Jr RC, Thompson JR, et al. Tuberculosis of the aorta. *JAMA*. 1962;181:78–83.