



CASO CLÍNICO

Endocardite da válvula tricúspide em doente com cardiopatia congénita

Ana Moura Gonçalves^a, Ana Correia^b, Luiz Menezes Falcão^{c,*}

^a Serviço de Medicina Interna, Hospital Beatriz Ângelo, Loures, Portugal

^b Instituto Nacional de Emergência Médica, Lisboa, Portugal

^c Faculdade de Medicina, Universidade de Lisboa, Lisboa, Portugal

Recebido a 29 de março de 2011; aceite a 14 de junho de 2012

Disponível na Internet a 11 de dezembro de 2012

PALAVRAS-CHAVE

Endocardite infecciosa;
Válvula tricúspide;
Malformação congénita

KEYWORDS

Infective endocarditis;
Tricuspid valve;
Congenital heart disease

Resumo Os autores apresentam um caso de endocardite infecciosa (EI) recidivante da válvula tricúspide num doente sem hábitos toxicofílicos endovenosos. Esta entidade, embora mais prevalente nos doentes utilizadores de drogas endovenosas, pode ocorrer em indivíduos sem estes hábitos. A recorrência do processo infeccioso nesta localização, num doente sem aparentes fatores de risco, alertou para a possibilidade de haver uma cardiopatia congénita não conhecida, que se veio a confirmar.

© 2011 Sociedade Portuguesa de Cardiologia. Publicado por Elsevier España, S.L. Todos os direitos reservados.

Tricuspid valve endocarditis in a patient with congenital heart disease

Abstract A case of tricuspid valve infective endocarditis is presented. Since this was not the first episode, the patient had not undergone invasive procedures and there was no history of intravenous drug abuse, the possibility of congenital heart disease was considered, a hypothesis that was confirmed.

© 2011 Sociedade Portuguesa de Cardiologia Published by Elsevier España, S.L. All rights reserved.

Introdução

A endocardite infecciosa (EI) «do coração direito» surge predominantemente em indivíduos utilizadores de drogas endovenosas (UDEV)¹, podendo, no entanto, estar

relacionada com um amplo leque de entidades patológicas, tal como o alcoolismo, a imunodepressão, a presença de *pacemakers* permanentes ou de cateteres venosos centrais e de cardiopatias congénitas^{2,3}. A incidência de endocardite interessando o coração direito varia entre 5 a 10%^{4,5}.

Lejko-Zupanc et al. apresentaram, em 1999, um estudo retrospectivo efetuado no Centro Médico Universitário de Ljubljana, em que foram avaliados todos os casos de EI num período de 12 anos. Constataram a presença de

* Autor para correspondência.

Correio eletrónico: luizmfalcao@sapo.pt (L.M. Falcão).

205 casos, sendo afetadas as válvulas direitas em 13 casos, principalmente a tricúspide. Em nenhum dos casos havia história de hábitos toxicofílicos endovenosos. Quatro doentes tinham sido expostos a procedimentos invasivos (catéteres endovenosos, aborto provocado, colocação de dispositivo intrauterino, implantação de *pacemaker*), quatro doentes apresentavam doença debilitante ou maligna (cirrose hepática alcoólica, trombocitemia essencial, carcinoma laríngeo). Dois doentes tinham patologia valvular prévia, um apresentava uma comunicação interventricular (CIV), um tinha história de endocardite relacionada com o eletrocáteter do *pacemaker* e outro não tinha história de patologia cardíaca ou manobra invasiva prévia. Surgiu tromboembolismo pulmonar em nove dos 13 doentes, sendo que a maior parte não tinha aspetos radiográficos compatíveis com enfarte pulmonar, havendo somente um infiltrado pulmonar difuso. O caso de endocardite em doente com CIV ocorreu numa mulher de 33 anos, que foi posteriormente submetida a cirurgia de encerramento da comunicação, tendo ficado curada⁶.

Apesar de a toxicofilia endovenosa ser considerada o principal fator de risco de endocardite interessando o «coração direito», na sua ausência, é a patologia cardíaca congénita o principal fator de doença infecciosa valvular direita⁷⁻¹⁰.

Caso clínico

JCSF, sexo masculino, 49 anos de idade, raça caucasiana, casado, auxiliar de ação médica.

Foi admitido no serviço de urgência por queixa de dor precordial em repouso, tipo aperto, sem outros sintomas acompanhantes.

Iniciou quadro de cansaço progressivo 3 meses antes do internamento. Fez avaliação analítica e ecocardiograma MM e 2D, que não revelaram alterações. Na altura, face a antecedentes de endocardite infecciosa aos 18 anos de idade, terá efetuado penicilina intramuscular em regime ambulatorio.

Desde então, permaneceu com queixas de cansaço para pequenos esforços, tendo emagrecido cerca de 9 kg em 3 meses. Face à persistência da situação, foi ao médico de família, tendo efetuado avaliação analítica, que evidenciou a presença de anemia microcítica e hipocrômica, para a qual foi prescrita terapêutica com sulfato ferroso oral.

Recorreu ao serviço de urgência por agravamento dos sintomas com episódio de dor precordial em repouso, tipo aperto, sem irradiação, de curta duração, autolimitada, sem outra sintomatologia acompanhante. Referiu cansaço para esforços ligeiros, bem como um episódio de síncope.

No serviço de urgência, ao exame objetivo destacava-se o aspeto emagrecido e pálido do doente e a presença de um sopro holossistólico nas áreas mitral e tricúspide.

Analicamente, havia a referir a presença de anemia microcítica e hipocrômica com eritrocitos: $2,88 \times 10^{12}/L$, hemoglobina (Hb): 7,5 g/dL, hematócrito (Htc): 23,1%, com volume globular médio (VGM): 79 fL e insuficiência renal, com ureia de 96 mg/dL e creatinina de 3,3 mg/dL, sem alteração dos restantes parâmetros analíticos, nomeadamente dos marcadores cardíacos.

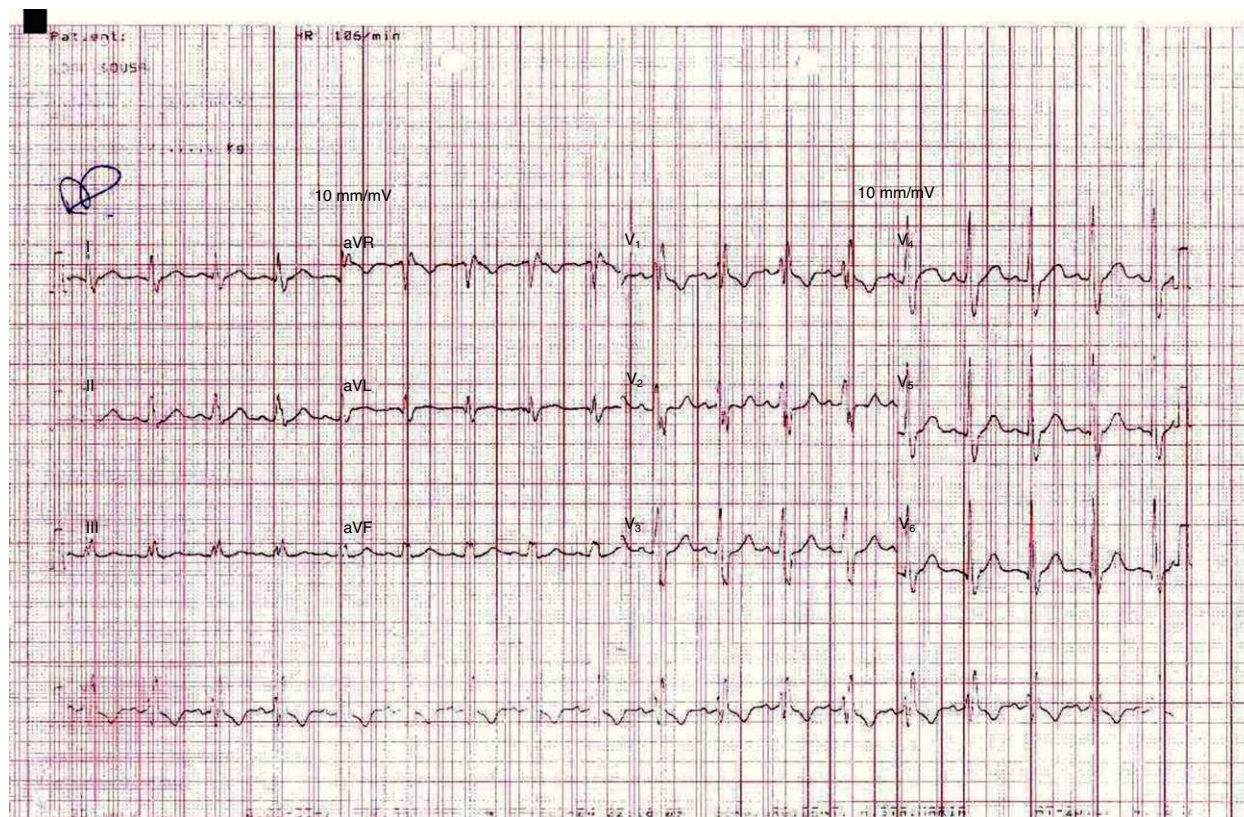


Figura 1 Eletrocardiograma efetuado no serviço de urgência.

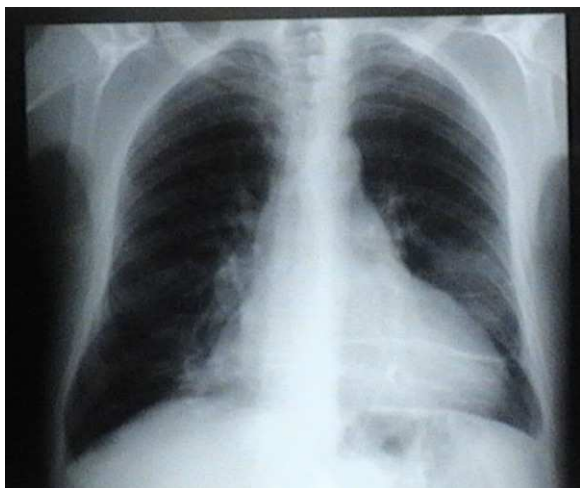


Figura 2 Telerradiograma torácico AP.

O eletrocardiograma efetuado no serviço de urgência (Figura 1) apresentava ritmo sinusal, com frequência cardíaca de 106 bpm e padrão de bloqueio completo de ramo direito.

O telerradiograma torácico da urgência (Figura 2) mostrava ligeira hipotransparência na metade inferior do hemitórax esquerdo, a valorizar no contexto clínico.

Foi internado no serviço de medicina interna para esclarecimento da situação clínica.

Dos antecedentes pessoais, há a referir ser natural e residente em Lisboa. Tem história de hepatite A na infância. Aos 18 anos de idade, teve um episódio de endocardite da válvula tricúspide, tendo, na altura, sido internado no Hospital Pulido Valente. O doente não sabe especificar a terapêutica efetuada. Negava a presença de amigdalites de repetição. Negava a existência de hábitos toxicofílicos, hábitos tabágicos ou etanólicos, hábitos sexuais promíscuos no passado ou presentemente. De salientar ainda a presença de insuficiência renal crónica ligeira, com vários anos de evolução, de etiologia desconhecida.

Não foi submetido a procedimentos estomatológicos nos seis meses que precederam o atual internamento.

É casado, vivendo com o cônjuge e filho em casa com saneamento básico e boas condições de higiene. Profissionalmente, é auxiliar de ação médica à data da doença atual.

Quanto ao exame objetivo, na observação efetuada na enfermaria havia a referir tratar-se de um doente emagrecido, desidratado, pálido e com mucosas descoradas, acianótico, anictérico e apirético. Tinha um índice de massa corporal (IMC) de 18,5 kg/m² (peso 54,8 kg, altura 1,72 m).

A tensão arterial (TA) era de 136/82 mmHg e o pulso de 105 ppm, rítmico e regular.

O exame neurológico sumário não apresentava alterações.

Não havia engorgitamento venoso jugular nem sopros carotídeos.

A pele e escleróticas não tinham alterações visíveis.

Na boca tinha halitose, sem evidência de cáries dentárias ou outras lesões.

Da observação cardiopulmonar, destaca-se a auscultação cardíaca com um sopro holossistólico IV/VI, mais audível nas

Tabela 1 Avaliação laboratorial efetuada no serviço

GV: 2 510 x 10 ⁹ /L, Hb: 6,5 g/dL, Hct: 19,7%, VGM: 78,5 fL
GB: 7 400 x 10 ⁶ /L, N: 76%, PLT: 149 000 x 10 ⁶ /L, PCR: 18,3 mg/dL (N < 0,5), VS: 123 mm
TP: 11,2/11 s, aPTT: 27,3/28 s, D-dímeros: 2,47 ug/mL (VR: 0,0-0,5), Fibrinogénio: 382 mg/dL (VR: 200-400)
Siderémia: 41 ug/dL (VR: 65-175), CTFF: 139 ug/dL (VR: 250-425), ferritina: 1008,1 ng/mL (VR: 23,9-336), vit. B12: 778 pg/mL (VR: 180-914), folatos: 3,5 ng/mL (VR: 2,0-20,0).
Serologias: CMV e EBV neg, HAV, HBV e HCV neg VDRL neg, HIV 1 e 2 neg

áreas mitral e tricúspide, com irradiação para todo o precórdio. Sem atritos pericárdicos.

A auscultação pulmonar apresentava murmúrio vesicular mantido, sem ruídos adventícios.

O abdómen era mole, depressível, sem organomegalias ou massas palpáveis.

Quanto aos membros inferiores, registavam-se pulsos pediosos palpáveis e simétricos, membros sem edemas, sem sinais compatíveis com trombose venosa profunda ou outras alterações.

Da avaliação laboratorial efectuada no serviço (Tabela 1) havia a salientar anemia compatível com doença crónica (Hb: 6,5 g/dL, Hct: 19,7%, VGM: 78,5 fL, com sideremia de 41 ug/dL, capacidade total de fixação do ferro (CTFF): 139 ug/dL e ferritina: 1008,1 ng/mL), trombocitopenia ligeira e parâmetros inflamatórios elevados [proteína C reativa (PCR): 18,3 mg/dL, velocidade de sedimentação (VS): 123 mm], serologias virais efetuadas negativas, VDRL negativo.

Em resumo, trata-se de um doente de 49 anos, emagrecido, com anemia grave com Hb de 6,5 g/dL, microcítica, apresentando um padrão analítico compatível com doença crónica, com PCR e velocidade de sedimentação francamente elevadas e restantes parâmetros inflamatórios negativos. Tem história pregressa de endocardite infecciosa. As serologias efetuadas foram negativas.

Dos parâmetros analíticos, é de salientar (Tabela 2) função tiroideia sem alterações, fator reumatoide negativo, imunocomplexos circulantes e estudo do complemento dentro dos valores de referência.

Tabela 2 Outros parâmetros analíticos estudados

TSH: 3,22 uU/mL (VR: 0,35-5,5), FT3: 2,35 pg/mL (VR: 2,0-4,5), FT4: 1,11 ng/dL (VR: 0,89-1,8)
Fator reumatóide: negativo
Imunocomplexos circulantes: 4,3 ug/mL (< 5,0), C3: 1,06 g/L (VR: 0,9-1,8), C4: 0,2 g/L (VR: 0,1-0,4), CH 50: 54,5 U/mL (VR: 35-63).
Eletroforese das proteínas: albumina: 22,5 g/L (VR: 39-46), alfa 1: 6,2 g/L (VR: 2,5-5,0), alfa 2: 9,3 g/L (VR: 5,0-8,0), beta 1: 2 g/L (VR: 4,0-6,0), beta 2: 4,8 g/L (VR: 2,0-4,5), gama: 24,0 g/L (VR: 7,5-13,5), relação albumina/globulinas: 0,47 g/L (VR: 1,15-2,18).

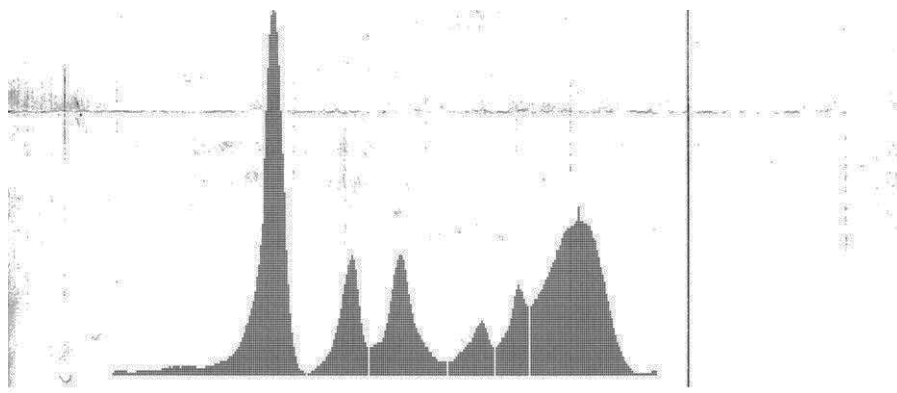


Figura 3 Eletroforese das proteínas do soro.

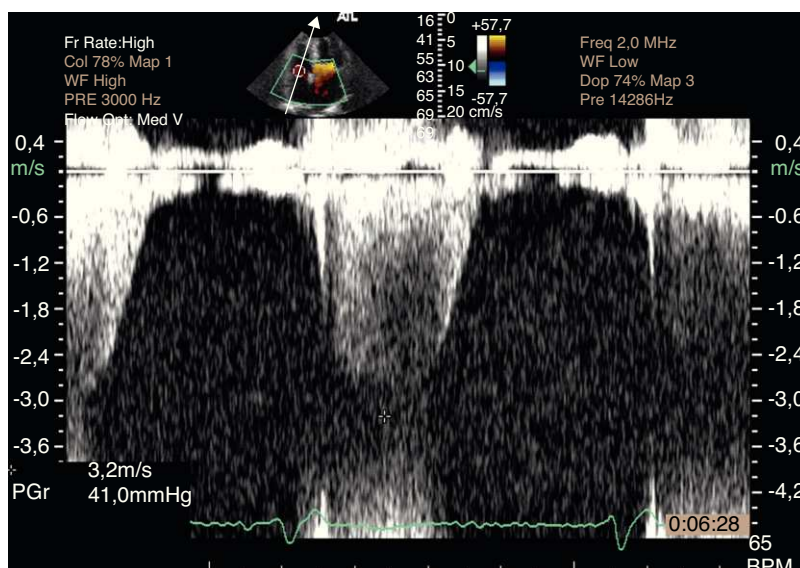


Figura 4 Ecocardiograma 2D Doppler: insuficiência valvular tricúspide.

Na eletroforese das proteínas (Figura 3 e Tabela 2) havia a referir a presença de hipoalbuminemia e um padrão inflamatório.

O ecocardiograma transtorácico (ETT) realizado no início do internamento revelou a presença de 2 estruturas móveis aderentes aos folhetos da válvula tricúspide, compatíveis com vegetações, a esclarecer por ecocardiograma transesofágico. Foi documentada insuficiência tricúspide moderada e hipertensão pulmonar com pressão sistólica da artéria pulmonar (PSAP) de 68 mmHg (Figuras 4 e 5).

Perante os parâmetros clínicos, laboratoriais e ecocardiográficos mencionados, ficou com o diagnóstico de endocardite infecciosa subaguda e insuficiência renal crónica agudizada.

O doente efetuou 4 hemoculturas em aerobiose e iniciou terapêutica empírica com penicilina G sódica alternando com potássica 3 000 000 U endovenosa de 4 em 4 h, durante 4 semanas. Tendo em conta a patologia renal, o doente efetuou uma toma única de gentamicina (140 mg). Veio a verificar-se o isolamento de *Streptococcus sanguis* em todas as hemoculturas, sensível à penicilina e à gentamicina.

O ecocardiograma transesofágico (ETE) confirmou a presença de vegetações envolvendo os folhetos da válvula tricúspide, com insuficiência tricúspide moderada (Figura 6).

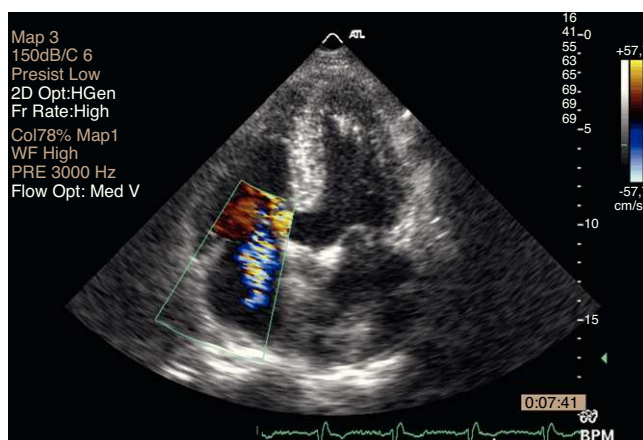


Figura 5 Ecocardiograma 2D Doppler: insuficiência valvular tricúspide.

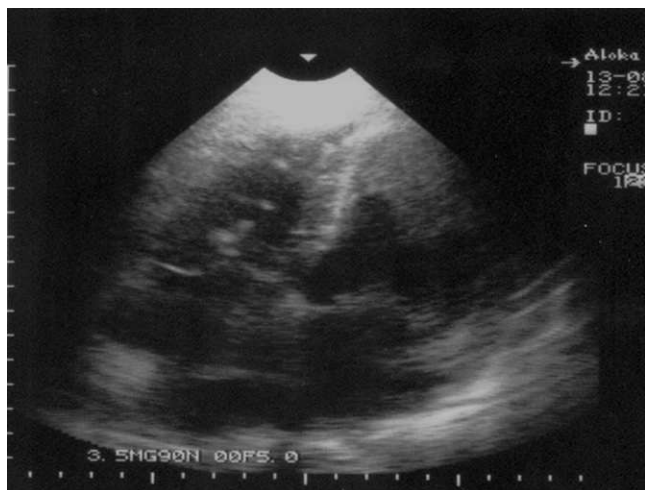

Figura 6 Ecocardiograma 2D vegetações na válvula tricúspide.

Face à presença de anemia microcítica e hipocrômica, procedeu-se à investigação diagnóstica no sentido de despistar outras causas possíveis.

Efetuiu ecografia abdominal, endoscopia digestiva alta (EDA), colonoscopia e TC tóraco-abdominal.

A ecografia abdominal não apresentou alterações significativas. A EDA revelou antrite e bulbite erosivas, sendo o exame anátomo-patológico compatível com lesões de gastrite crónica não ativa, não existindo bacilos de *Helicobacter pylori*. A colonoscopia mostrou a presença de um micropólipo do reto, sendo descrito pela anatomia patológica a presença de um ligeiro infiltrado linfoplasmocitário e ligeiros aspetos hiperplásicos epiteliais focais, sem sinais de malignidade.

Na TC tóraco-abdominal, havia a referir a presença de 2 opacidades triangulares, de base periférica no parênquima pulmonar, sugestivos de enfartes pulmonares associados a atelectasias adjacentes.

Durante o internamento, houve melhoria clínica e laboratorial. O doente deixou de referir cansaço, salientando-se recuperação do apetite ao 2.º dia de internamento. Verificou-se a progressiva recuperação do estado geral, sendo de referir que teve um único episódio de febre, com temperatura axilar de 38,4°C, ao 3.º dia de internamento, tendo ficado apirético desde então.

Ao fim de um mês de terapêutica antibiótica apresentava franca melhoria da anemia e diminuição dos parâmetros inflamatórios previamente aumentados, reversão da trombocitopenia, sendo os seguintes os resultados laboratoriais: Hb 10,4 g/dL, volume globular médio (VGM) 87,0 fL, hemoglobina globular média (HGM) 29,3 pg, GB $8,17 \times 10^9/L$, neutrófilos 66,8%, linfócitos 23,4%, plaquetas $215 \times 10^9/L$, VS 10 mm, PCR 3,45 mg/dL, ureia 72 mg/dL, creatinina 2,0 mg/dL, LDH 348 U/L.

As duas hemoculturas efetuadas ao fim de um mês foram negativas.

Constatou-se por ecocardiograma a resolução das lesões infecciosas valvulares da tricúspide.

Três meses mais tarde, em reavaliação ecocardiográfica transtorácica, para além da ausência de vegetações valvulares, havia a referir melhoria na regurgitação tricúspide,

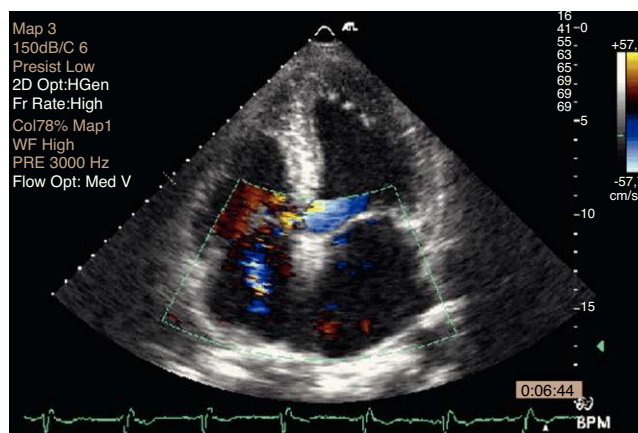


Figura 7 Ecocardiograma 2D Doppler: fluxo turbulento compatível com CIV perimembranosa.

que passou de moderada a ligeira e a PSAP era de 55 mmHg. Verificou-se ainda a existência de fluxo turbulento de alta velocidade (6 m/s) ao nível do septo interventricular (SIV) alto, compatível com comunicação interventricular (Figura 7). Efetuou ecocardiograma transesofágico, que confirmou a presença de CIV perimembranosa restritiva de pequenas dimensões com *shunt* de predomínio esquerdo-direito (Figura 7), hipertrofia ventricular esquerda [septo interventricular (SIV): 15 mm, parede posterior (PP): 12 mm], diâmetro telediastólico do VE (DTDVE): 46 mm, diâmetro telessistólico do VE (DTSVE): 29 mm; massa ventricular esquerda (MVE = 245 g) e hipertensão pulmonar moderada (PSAP: 55 mmHg).

Foi discutida a viabilidade de encerramento cirúrgico da comunicação interauricular, tendo-se optado pela não realização pelo facto de se tratar de uma CIV de pequenas dimensões, sem compromisso hemodinâmico e face à raridade dos episódios de endocardite – um episódio aos 18 anos e outro passados 31 anos.

Teve alta clinicamente bem, tendo sido alertado para a necessidade de fazer terapêutica profilática da endocardite infecciosa e com indicação para ser avaliado regularmente em consulta de cardiologia.

Como já foi referido, a endocardite do coração direito observa-se frequentemente em utilizadores de drogas endovenosas (UDEV). Pode também ter relação com a implantação de *pacemakers* ou catéteres venosos centrais, estar associada a infeções cutâneas, ginecológicas ou a bacteriemia em doente com cardiopatia congénita com *shunt* esquerdo/direito. A forma de apresentação consiste com frequência na embolização pulmonar séptica⁶.

No exame objectivo¹⁰⁻¹³, pode verificar-se a presença de um sopro de insuficiência tricúspide (holossistólico, audível no bordo inferior esquerdo do esterno, intensificado pela inspiração e diminuindo com a expiração e com manobra de Valsalva). Apesar de característico, verifica-se a sua presença em menos de 50% dos doentes. Pode existir ainda semiologia de insuficiência cardíaca direita: distensão das veias do pescoço, hepatomegalia congestiva e refluxo hepatojugular. O *Staphylococcus aureus* (*S. aureus*) é o agente causal mais frequente, sendo responsável por 50% dos casos de endocardite à direita. Cerca de 20% dos casos são da

responsabilidade dos *Streptococcus* e *Enterococcus*. Em 10% dos casos, são provocados por bacilos gram negativos¹⁰.

Em termos radiológicos, podem ser visíveis opacidades pulmonares focais triangulares, por vezes com cavitações, correspondendo a êmbolos sépticos pulmonares.

É importante salientar, de entre as complicações da endocardite infecciosa do coração direito, o embolismo pulmonar séptico, prevalente nestes casos. No estudo de Lejko-Zupanc et al.⁶, 69% dos doentes com endocardite do coração direito apresentaram embolismo pulmonar na fase aguda da EI. Estes autores verificaram a presença de insuficiência tricúspide de maior gravidade no início da doença, com melhoria posterior. Relacionam este facto com a existência de embolismo pulmonar precocemente, que contribuiria para o agravamento da função valvular.

A mortalidade hospitalar por endocardite infecciosa tem diminuído ao longo do tempo, sendo nos anos 50 de cerca de 40 a 50% e na atualidade de 16 a 27%.

Nos UDEV, a incidência de endocardite infecciosa é de cerca de 2 a 5% por ano, sendo a recorrência de 30%, face à manutenção da utilização das referidas drogas.

Habitualmente a endocardite localizada à direita é menos agressiva do que à esquerda, sendo o prognóstico em caso de envolvimento tricúspide por *S. aureus* geralmente favorável, havendo boa resposta à terapêutica médica. A mortalidade é de 4 a 5%¹⁴.

Em conclusão, a endocardite do coração direito em indivíduos sem hábitos toxifílicos, apesar de rara, pode ocorrer, sendo necessário estar alerta para a eventualidade da existência prévia de uma CIV. O doente apresentado chegou aos 49 anos sem o diagnóstico de CIV. O facto de se tratar de um caso de endocardite recorrente da válvula tricúspide alertou para esta possibilidade.

Conflito de interesses

Os autores declaram não haver conflito de interesses.

Bibliografia

1. Hecht SR, Berger M. Right-sided endocarditis in intravenous drug users. Prognostic features in 102 episodes. *Ann Intern Med.* 1992;117:560-6.
2. Chang P, Ogilby DJ, Segal B. Tricuspid valve endocarditis. *Am Heart J.* 1989;117:1140-6.
3. Bernardin G, Milhaud D, Roger PM, et al. Swan-Ganz catheter-related pulmonary valve infective endocarditis: a case report. *Intensive Care Med.* 1994;20:142-4.
4. Delahaye F, Goulet V, Lacassin F, et al. Incidence, caractéristiques démographiques, cliniques, microbiologiques, et évolutives de l'endocardite infectieuse en France. *Méd Mal Infect.* 1992;22:975-86.
5. Van der Meer JTM, Thompson J, Valkenburg HA, et al. Epidemiology of bacterial endocarditis in the Netherlands. I. Patient characteristics. *Arch Intern Med.* 1992;152:1863-8.
6. Lejko-Zupanc T, Kozelj M, Kranjec I, et al. Right sided endocarditis: clinical and echocardiographic characteristics. *J Clin Basic Cardiol.* 1999;2:81-4.
7. Bahl VK, Vasan RS, Jain P, et al. Spectrum of right-sided infective endocarditis: an Indian experience. *Int J Cardiol.* 1992;35:187-93.
8. Grover A, Anand IS, Choudhury RPS, et al. Profile of right-sided endocarditis: an Indian experience. *Int J Cardiol.* 1991;33:83-8.
9. Meshabi R, Chaara A, Benomar M. L'endocardite infectieuse du coeur droit. A propos de 10 observations. *Arch Mal Coeur.* 1991;84:355-9.
10. Ferri FF. Practical guide to the care of the medical patient. 6th ed. St. Louis, Missouri, USA: Mosby; 2004. pp. 575-80.
11. Naidoo DP. Right-sided endocarditis in non-drug addicts. *Postgrad Med J.* 1993;69:615-20.
12. Bonow RO, Carabello BA, Chatterjee K, et al. ACC/AHA 2006 guidelines for the management of patients with valvular heart disease: a report of the American College of Cardiology/American Heart Association Task Force on Practice Guidelines (writing Committee to Revise the 1998 guidelines for the management of patients with valvular heart disease) developed in collaboration with the Society of Cardiovascular Anesthesiologists endorsed by the Society for Cardiovascular Angiography and Interventions and the Society of Thoracic Surgeons. *J Am Coll Cardiol.* 2006;48:e1.
13. Vahanian A, Baumgartner H, Bax J, et al. Guidelines on the management of valvular heart disease: The Task Force on the management of valvular heart disease of the European society of cardiology. *Eur Heart J.* 2007;28:230.
14. Robbins MJ, Frater RW, Soeiro R, et al. Influence of vegetation size on clinical outcome of right-sided infective endocarditis. *Am J Med.* 1986;80:165-71.