



## CASO CLÍNICO

# Miocardite fulminante – a propósito de um caso clínico

Ricardo Faria<sup>a,\*</sup>, Salomé Pereira<sup>a</sup>, Walter Santos<sup>a</sup>, Nuno Marques<sup>a</sup>,  
Fátima Franco<sup>b</sup>, Pedro Sousa<sup>a</sup>, Jorge Mimoso<sup>a,b,\*</sup>, Vasco Marques<sup>a,b,\*</sup>,  
Luís A. Providência<sup>b</sup>, Ilídio de Jesus<sup>a</sup>

<sup>a</sup> Serviço de Cardiologia, Hospital de Faro, Faro, Portugal

<sup>b</sup> Serviço de Cardiologia, Hospitais da Universidade de Coimbra, Coimbra, Portugal

Recebido a 30 de maio de 2011; aceite a 15 de dezembro de 2011

Disponível na Internet a 19 de junho de 2012

### PALAVRAS-CHAVE

Miocardite  
fulminante;  
Corticoterapia;  
Vasculite

### KEYWORDS

Fulminant  
myocarditis;  
Corticosteroid  
therapy;  
Vasculitis

**Resumo** Mulher de 46 anos foi internada por diplopia devido a oftalmoplegia, que melhorou com corticoterapia. Oito dias depois, iniciou quadro de miocardite fulminante associada a choque cardiogénico por disfunção ventricular esquerda grave e episódios frequentes de taquicardia ventricular não mantida. Por não apresentar melhoria clínica, foi submetida a biópsia endomiocárdica, que revelou infiltrado linfocitário, sinais de vasculite e PCR positiva para citomegalovírus, vírus Epstein-Barr, enterovírus e parvovírus. Após tratamento da insuficiência cardíaca e corticoterapia, recuperou a função ventricular. Três meses depois e após a suspensão de prednisolona, teve recorrência da miocardite com disfunção ventricular, tratada com sucesso após reinício de corticoides. Um mês depois, foi reinternada com o mesmo quadro, que respondeu ao aumento da dose de corticoides. Apresentou intermitentemente lesões cutâneas tipo púrpura. Colocou-se a hipótese de vasculite e iniciou tratamento com ciclos mensais de ciclofosfamida. Antes do 2.º ciclo, foi internada com pneumonia associada a disfunção ventricular e faleceu.

© 2011 Sociedade Portuguesa de Cardiologia. Publicado por Elsevier España, S.L. Todos os direitos reservados.

### Fulminant myocarditis – Case report

**Abstract** A 46-year-old woman was admitted due to diplopia because of ophthalmoplegia, which improved with corticosteroid therapy. Eight days later, she was admitted with fulminant myocarditis in cardiogenic shock, with severe left ventricular dysfunction and frequent episodes of nonsustained ventricular tachycardia. As there was no clinical improvement, an endomyocardial biopsy was performed that revealed inflammatory infiltrate, vasculitis, and PCR positive for cytomegalovirus, Epstein-Barr virus, parvovirus B19 and enterovirus. Left ventricular function recovered with heart failure treatment and corticosteroids. Three months later, after progressive withdrawal of prednisolone, there was recurrence of myocarditis and left ventricular dysfunction, which was successfully treated by restarting corticosteroid therapy. One month

\* Autor para correspondência.

Correio eletrónico: ricardofaria555@gmail.com (R. Faria).

later she was readmitted with fulminant myocarditis which again responded to steroids. She intermittently presented cutaneous purpura lesions. At this time the provisional diagnosis was vasculitis and she started monthly cycles of cyclophosphamide. Before the second cycle she was admitted with pneumonia and ventricular dysfunction and died.

© 2011 Sociedade Portuguesa de Cardiologia. Published by Elsevier España, S.L. All rights reserved.

## Introdução

A miocardite caracteriza-se, segundo os critérios de Dallas, por um infiltrado celular inflamatório no tecido miocárdico. A etiologia mais comum é a infeção vírica. Menos frequentemente, é secundária a uma causa infecciosa não vírica, reação de hipersensibilidade a fármacos/tóxicos, doença autoimune, miocardite de células gigantes ou sarcoidose<sup>1</sup>. As manifestações clínicas variam desde alterações eletrocardiográficas assintomáticas, a sintomas sistémicos não específicos (como febre, mialgias, palpitações ou dispneia de esforço), até choque cardiogénico e morte súbita<sup>2</sup>. Em 1991, Lieberman et al. propuseram uma classificação clínico-patológica que subdividia a miocardite em fulminante, subaguda, crónica ativa e crónica persistente<sup>3</sup>. A diversidade clínica tem impossibilitado determinar a sua real incidência, mas estima-se que a miocardite seja a causa de 8,6-12% das mortes súbitas em adultos jovens e representante 9% dos casos de miocardiopatia dilatada<sup>1,2</sup>. O seu prognóstico e tratamento dependem da etiologia subjacente e das repercussões clínicas e hemodinâmicas.

## Caso clínico

Mulher de 46 anos idade, oficial de tráfego aéreo, com antecedentes de tabagismo e paralisia facial periférica direita há 15 anos, com recuperação total.

Em junho de 2009, é internada no Serviço de Neurologia do Hospital de Faro, por início súbito de diplopia horizontal. O quadro clínico evoluiu com limitação dos movimentos oculares e ptose bilateral, mas com reflexos pupilares preservados. Para investigação etiológica, foram realizados uma ressonância magnética de crânio e órbitas, um eletromiograma e o estudo de líquido céfalo-raquidiano (incluindo serologias víricas para o Vírus Epstein-Barr (EBV), Citomegalovírus (CMV), Herpes simplex tipo 1, HIV 1+2 e VDRL), que não apresentaram alterações. A TC torácica também foi normal, excluindo a presença de timoma. O estudo imunológico, que incluiu ANA, ANCA, ECA e fator reumatoide, foi negativo. Contudo, os anticorpos antimúsculo estriado foram positivos. Foi então medicada com metilprednisolona, tendo sido sujeita a 3 pulsos de 1 g. Teve alta após duas semanas de internamento apenas com ptose da pálpebra direita.

Foram consideradas as hipóteses diagnósticas de oftalmoplegia externa rapidamente progressiva, miastenia ocular ou miopatia mitocondrial. Não foram realizados nesse internamento eletrocardiograma (ECG), ecocardiograma transtorácico (ETT), doseamento de troponina I ou BNP.

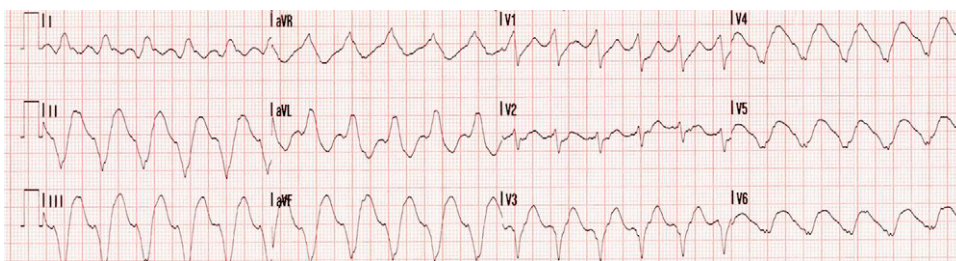
Uma semana após a alta, é admitida no Serviço de Cardiologia do mesmo Hospital por miocardite fulminante, com

choque cardiogénico e episódios de taquicardia ventricular (TV) não mantida frequentes (Figura 1).

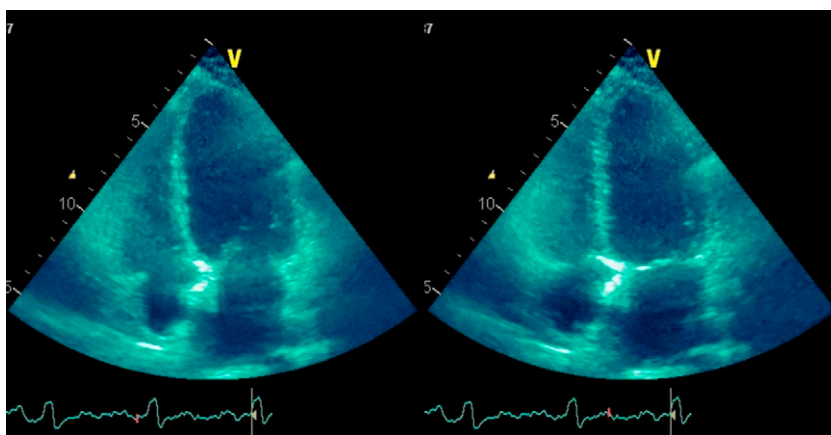
Analticamente, apresentava troponina I de 12 ng/mL ( $n < 0,1$ ), BNP: 2.635 pg/mL ( $n < 100$ ) e PCR: 76 mg/dl ( $n < 5$ ). O ECG apresentava ritmo sinusal com bloqueio incompleto do ramo direito e onda T negativa simétrica de V1-V6. O ETT (Figura 2) revelou cavidades cardíacas não dilatadas, depressão grave da função ventricular esquerda (fração de ejeção do VE (FEVE): 25%), com hipocinesia multissegmentar e ausência de derrame pericárdico. Foi reiniciado o tratamento com corticoides (prednisolona EV 1 mg/kg). Ao 5.º dia de internamento, apesar de já não se encontrar sob perfusão endovenosa de amins, mantinha dispneia em repouso e episódios frequentes de taquicardia ventricular não mantida. Foi transferida para a Unidade de Tratamento de Insuficiência Cardíaca Avançada dos Hospitais da Universidade de Coimbra, com a suspeita de miocardite de células gigantes (MCG). Foi submetida a cateterismo cardíaco, que revelou coronárias sem lesões angiograficamente significativas. Foi realizada biópsia endomiocárdica (BEM), tendo sido retirados 5 fragmentos (Figura 3), que permitiram detectar a presença de infiltrados de linfócitos T, macrófagos e linfócitos B CD20+ e sinais de vasculite. Não se identificaram células gigantes multinucleadas. A *polimerase chain reaction* (PCR) dos fragmentos de biópsia foi positiva para material genómico dos vírus Parvovírus B19, Enterovírus, EBV e CMV.

As serologias víricas para CMV, Herpes simplex e EBV foram positivas para Ig G, mas negativas para IgM. As serologias para VIH e vírus de hepatite C, assim como para borrelia e coxiella, foram negativas. A deteção de anticorpos antimúsculo liso foi positiva, mas a determinação dos anticorpos antimúsculo estriado, ao contrário do 1.º internamento, foi negativa. Sob terapêutica com prednisolona, apresentou uma melhoria clínica gradual e recuperação da função do VE. Teve alta ao fim de um mês com o diagnóstico de miocardite fulminante de provável etiologia autoimune.

Manteve-se em classe funcional NYHA I e, no final de outubro de 2009, 3 dias após suspensão da corticoterapia com vista à realização de biópsia muscular, é reinternada por recidiva de miocardite, disfunção ventricular esquerda grave, choque cardiogénico e insuficiências renal e hepática. Após a reintrodução dos corticoides, teve melhoria clínica com recuperação da função do VE. Teve alta com terapêutica para a insuficiência cardíaca e prednisolona oral. No ambulatório, fez uma biópsia muscular sob prednisolona 50 mg/dia, que mostrou atrofia de tipo II, compatível com miopatia dos corticoides e/ou desuso. Realizou ETT de controlo, que mostraram cavidades cardíacas não dilatadas, VE com boa função sistólica global (FEVE: 57%). Com o objetivo de reduzir a dose de corticoides, foi introduzida azatioprina 100 mg/dia.



**Figura 1** Eletrocardiograma que revela taquicardia ventricular não mantida com uma frequência cardíaca de 180 b.p.m.



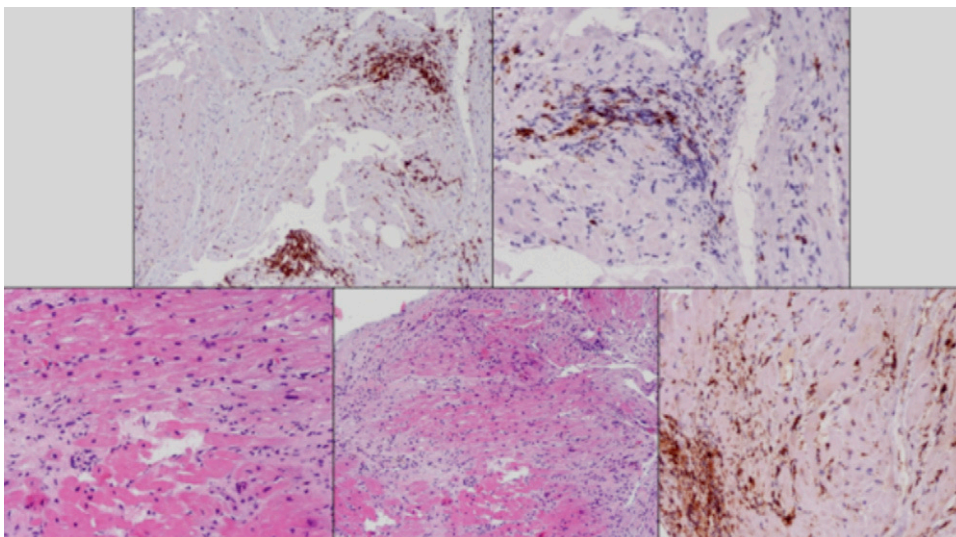
**Figura 2** Ecocardiograma na incidência apical 4 câmaras em telediástole (esquerda) e telessístole (direita): disfunção grave do VE.

Em meados de dezembro de 2009, coincidindo com a redução de prednisolona de 50 para 40 mg/dia, é reinternada na Cardiologia por TV mantida, tolerada do ponto vista hemodinâmico, que foi convertida a ritmo sinusal com amiodarona. O ETT deste internamento revelou novamente disfunção grave do VE. Foi submetida a um bólus E.V. de prednisolona de 50 mg e, posteriormente, 1 mg/kg/dia oral e a dose diária de azatioprina foi aumentada de 100 para 150 mg. Observou-se melhoria clínica e da função sistólica do VE, tendo tido alta com terapêutica para insuficiência

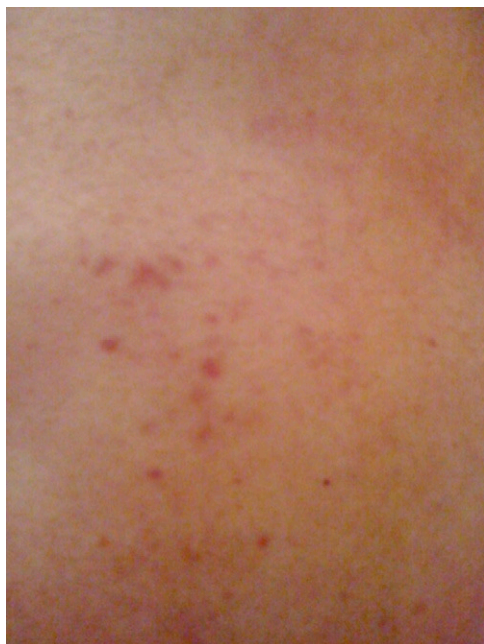cardíaca, amiodarona 400 mg/dia, prednisolona 60 mg/d e azatioprina 150 mg/d, ranelato de estrôncio, carbonato de cálcio, colecalciferol.

Desde o 2.º internamento por miocardite fulminante, a doente apresentou intermitentemente lesões cutâneas tipo púrpura, de localização preferencial a nível do dorso (Figura 4).

O caso clínico foi discutido com a Medicina Interna e avaliado em Centro com experiência em doenças autoimunes, tendo sido colocadas as hipóteses diagnósticas



**Figura 3** Fragmentos de biópsia endomiocárdica revelando infiltrado linfocitário.



**Figura 4** Lesões cutâneas dorsais tipo púrpura.

de vasculite secundária a infecção vírica por EBV ou vasculite secundária a uma miopatia inflamatória do tipo dermatomiosite. Foi proposto o seguinte plano terapêutico: ciclofosfamida 0,7 g/m<sup>2</sup> mensal durante 6 meses, prednisona (com indicação para iniciar desmame lento 15 dias após o início da ciclofosfamida até uma dose de 5-10 mg/dia) e iniciar azatioprina após completar o tratamento com a ciclofosfamida.

Foi submetida ao 1.º ciclo de ciclofosfamida no início de janeiro de 2010. O ETT apresentou nessa altura VE com função ligeiramente deprimida (FEVE: 43%) e insuficiência mitral ligeira.

No mês de fevereiro de 2010, coincidindo com o 2.º ciclo, é reinternada por dispneia associada a febre e leucocitose. Realizou radiografia de tórax e, posteriormente, TC torácico, que revelou, entre outras alterações, um infiltrado alveolar com um padrão de vidro despolido com predomínio no pulmão direito, uma zona de condensação parenquimatosa no lobo inferior esquerdo e fibrose intersticial, particularmente dos septos segmentares e subsegmentares. Os aspetos descritos foram concordantes com fibrose intersticial associada ao padrão de alveolite. Por suspeita de pneumonia, foi medicada com vancomicina, piperacilina-tazobactam e fluconazol. O ETT evidenciou disfunção moderada do VE. Dois dias após a admissão, foi submetida a ventilação invasiva por insuficiência respiratória grave e instabilidade hemodinâmica. O ETT revelou disfunção sistólica biventricular grave. No 3.º dia de internamento, faleceu por falência multiorgânica. Não foi permitida pelos familiares a realização de autópsia.

## Discussão

A miocardite fulminante (MF) é uma forma incomum mas grave de miocardite, em que a implementação precoce do tratamento de suporte é fundamental para o prognóstico.

Em 1986, foram publicados os critérios histopatológicos de Dallas, como a 1.ª tentativa de determinar critérios para o diagnóstico e classificação da miocardite. Estes critérios, baseados na BEM, estavam limitados pela variabilidade da interpretação da amostra, pela falta de valor prognóstico, na medida em que nem os sintomas nem a evolução clínica estão relacionados com a extensão do infiltrado linfocitário ou da fibrose, e pela sua baixa sensibilidade no diagnóstico de miocardite<sup>1</sup>. Posteriormente, surge a classificação clínico-patológica de Lieberman<sup>3</sup>, que acrescenta critérios clínicos e ecocardiográficos aos já definidos patológicos e a classificação de Felker MG et al.<sup>4</sup>, que adiciona parâmetros hemodinâmicos. Segundo estas 2 últimas classificações, o caso descrito corresponde a uma MF, na medida em que a doente apresentou uma insuficiência cardíaca congestiva de início súbito com compromisso hemodinâmico, disfunção ventricular grave associada a cavidades cardíacas não dilatadas e, posteriormente, demonstrou sinais de miocardite ativa na BEM.

A etiologia vírica é a etiologia mais frequente de MF. O caso descrito apresentou 4 genomas virais diferentes na BEM. Numa série de miocardiopatia dilatada «idiopática» foram identificados  $\geq 2$  genomas virais diferentes em 25% dos casos<sup>2</sup>. No caso descrito, assim como na maioria das miocardites, as serologias virais não são concordantes com o genoma viral detetado nas BEM na medida em que a positividade de serologias não significa, por si só, o atingimento miocárdico. Apesar da deteção de genoma viral, este caso apresentava particularidades que nos levaram a pensar tratar-se de uma miocardite de células gigantes (MCG). A MCG está associada muitas vezes a doenças autoimunes<sup>1,5</sup> e o internamento na Neurologia por oftalmoplegia externa que respondeu a corticoterapia e a presença de anticorpos anti-músculo estriado sugeriam uma etiologia autoimune. Por outro lado, a MCG apresenta-se geralmente sob a forma de MF e associa-se frequentemente a taquicardia ventricular<sup>1,5</sup>. Foi o que se verificou com o nosso caso clínico, uma forma grave de apresentação que se associou a instabilidade hemodinâmica e a disfunção ventricular grave, apesar do tratamento de suporte.

O tratamento da MF baseia-se inicialmente no suporte da disfunção ventricular esquerda, conforme definido pela *European Society of Cardiology*<sup>8</sup>. A baixa incidência de MF e a dificuldade em estabelecer um diagnóstico definitivo têm limitado a execução de estudos controlados e aleatorizados para avaliar estratégias terapêuticas. Os vários estudos com imunossuppressores<sup>6,7</sup> (incluindo, entre outros, corticoterapia, ciclosporina, azatioprina), com imunoglobulinas intravenosas<sup>7</sup> e com interferon<sup>2</sup> não mostraram benefício no tratamento da miocardite. Em análises *post hoc* de estudos com imunossuppressores, verificou-se que aqueles que não responderam à terapêutica apresentavam persistência de vírus e ausência de autoanticorpos anticardíacos (AAcC)<sup>9</sup>. Apesar de o papel destas terapêuticas na MF permanecer por esclarecer, o tratamento imunossupressor poderá ser benéfico nos doentes com presença de AAcC ou com inflamação imonohistológica na BEM e o tratamento antiviral nos casos em que se identificam genomas virais nas BEM<sup>9</sup>. Apesar de haver estudos que não recomendam a corticoterapia<sup>1,2,6</sup> para todos os casos de miocardite, os corticoides poderão estar indicados em miocardites secundárias a doenças autoimunes e na MCG<sup>5</sup>. Assim, pela hipótese de MCG e também

pela possibilidade de etiologia autoimune, iniciou-se prednisolona na nossa doente.

Após ausência de melhoria clínica com tratamento de suporte associado a prednisolona, decidiu-se realizar a BEM. Esta, apesar de ser realizada apenas numa pequena percentagem dos doentes com miocardite, é considerada o exame *gold standard* para o seu diagnóstico. No caso descrito, tem uma recomendação classe I, nível de evidência B, porque corresponde a uma insuficiência cardíaca inexplicada, de início recente e associada a compromisso hemodinâmico<sup>10</sup>. Por outro lado, perante uma MF, é fundamental para fazer o diagnóstico diferencial entre a miocardite de células gigantes e a miocardite eosinofílica necrotizante<sup>1</sup>. Apesar de a ressonância magnética cardíaca (RMC) não ter sido realizada neste caso, esta apresenta uma sensibilidade e especificidades elevadas no diagnóstico de miocardite<sup>9</sup>, principalmente nas sequências ponderadas em T2 e no realce tardio com gadolínio. A RMC é usada cada vez mais frequentemente no diagnóstico diferencial com o enfarte agudo do miocárdio (EAM). Na miocardite, a RMC apresenta caracteristicamente realce tardio nodular, difuso, de localização subepicárdica ou intramiocárdica em segmentos não relacionados com a distribuição vascular, enquanto no EAM se observam alterações numa localização subendocárdica ou transmural em segmentos relacionados com a distribuição vascular<sup>11</sup>. A RMC é também importante, na medida em que indica o local onde realizar a BEM, aumentando assim a sua sensibilidade.

Pelo facto de a diplopia no 1.º internamento ser secundária a um atingimento dos músculos oculares, pelas lesões cutâneas, pelos sinais de vasculite na BEM e depois do 3.º internamento, que, mais uma vez, demonstrou a dependência da corticoterapia, foi colocada a hipótese de uma vasculite secundária a infeção vírica por EBV ou secundária a uma miopatia inflamatória do tipo dermatomiosite.

Perante a possibilidade de vasculite com atingimento de órgão nobre, foi definido o tratamento com ciclofosfamida. A etiologia desta patologia com atingimento sistémico, cuja hipótese mais provável era tratar-se de uma vasculite, não ficou definida. A impossibilidade de realizar autópsia limitou o esclarecimento do caso. Apesar da morte da doente, a taxa de sobrevivência das miocardites fulminantes pode atingir os 90%<sup>1,2</sup>.

## Conflito de interesses

Os autores declaram não haver conflito de interesses.

## Bibliografia

1. Leslie Jr TC. Myocarditis. *N Eng J Med*. 2009;360:1526–38.
2. Jared W, Magnani G, William Dec. Myocarditis: Current Trends in Diagnosis and Treatment. *Circulation*. 2006;113:876–90.
3. Lieberman EB, Hutchins GM, Herskowitz A, et al. Clinico-pathologic description of myocarditis. *J Am Coll Cardiol*. 1991;18:1617–26.
4. Felker GM, Boehmer JP, Hruban RH, Hutchins GM, Kasper EK, Baughman KL, et al. Echocardiographic findings in fulminant and acute myocarditis. *J Am Coll Cardiol*. 2000;36:227–32.
5. Cooper LT, Berry GJ, Shabetai R, for the Multicenter Giant Cell Myocarditis Study Group Investigators. Idiopathic giant-cell myocarditis: natural history and treatment. *N Engl J Med*. 1997;336:1860–6.
6. Mason JW, O’Connell JB, Herskowitz A, et al. A clinical trial of immunosuppressive therapy for myocarditis. *N Engl J Med*. 1995;333:269–75.
7. McNamara DM, Holubkov R, Starling RC, et al. Controlled trial of intravenous immune globulin in recent-onset dilated cardiomyopathy. *Circulation*. 2001;103:2254–9.
8. Dickstein K, Cohen-Solal A, Filippatos G, et al. ESC guidelines for the diagnosis and treatment of acute and chronic heart failure 2008: the task force for the diagnosis and treatment of acute and chronic heart failure 2008 of the European society of Cardiology. Developed in collaboration with the Heart Failure Association of the ESC (HFA) and endorsed by the European Society of Intensive Care Medicine (ESICM). *Eur J Heart Fail*. 2008;10:933–89.
9. Dennert R, Harry J, Heymans C. Acute viral myocarditis. *Eur Heart J*. 2008;29:2073–82.
10. Cooper LT, Baughman KL, Feldman AM, et al. The role of endomyocardial biopsy in the management of cardiovascular disease: a scientific statement from the American Heart Association, the American College of Cardiology, and the European Society of Cardiology. *Circulation*. 2007;116:2216–33.
11. Laissy JP, Hyafil F, Feldman LJ, et al. Differentiating acute myocardial infarction from myocarditis: diagnostic value of early- and delayed-perfusion cardiac MR imaging. *Radiology*. 2005;237:75–82.