

CASO CLÍNICO

Aneurisma micótico da parede livre do ventrículo esquerdo como complicação de endocardite da válvula aórtica

Emanuel Correia, Jorge Almeida*, António J. Madureira, Vítor Monteiro

Serviços de Cirurgia Cardioráquia e Radiologia, Hospital de S. João, Porto, Portugal; Hospital de S. Teotónio, Viseu, Portugal

Recebido a 4 de janeiro de 2011; aceite a 28 de junho de 2011
Disponível na Internet a 6 de dezembro de 2011

PALAVRAS-CHAVE

Endocardite válvula aórtica;
Aneurisma micótico;
Cirurgia cardíaca valvular;
Ecocardiografia;
Ressonância magnética cardíaca

KEYWORDS

Aortic valve endocarditis;
Mycotic aneurysm;
Heart valve surgery;
Echocardiography;
Cardiac MRI

Resumo Homem de 34 anos com endocardite infecciosa da válvula aórtica causada por *estafilococo aureus* metilino resistente (MRSA), complicada por abscesso do anel aórtico. Na cirúrgica foi implantada prótese aórtica mecânica St. Jude 23HP. O ETT antes da alta evidenciou um aneurisma micótico no segmento basal da parede inferior do ventrículo esquerdo, confirmado por ressonância magnética cardíaca, tendo sido decidido reintervir. O aneurisma foi encerrado com retalho de pericárdio mas a válvula mitral teve de ser substituída.

Apesar de persistir uma pequena fuga no ETE antes da alta, verificou-se resolução total da lesão no exame de reavaliação realizado nove meses depois.

Este caso documenta uma complicação muito rara da endocardite da válvula aórtica e mostra a evolução do aneurisma micótico após encerramento por via transmitral.

© 2011 Sociedade Portuguesa de Cardiologia. Publicado por Elsevier España, S.L. Todos os direitos reservados.

Mycotic aneurysm of the left ventricular free wall complicating aortic valve endocarditis

Abstract We report the case of a 34-year-old man with aortic valve infective endocarditis caused by methicillin-resistant *Staphylococcus aureus*, complicated by an aortic annular abscess. A 23-mm St. Jude HP aortic mechanical prosthesis was implanted. The pre-discharge echocardiogram revealed a mycotic aneurysm of the basal posteroinferior wall, confirmed by cardiac magnetic resonance imaging, and it was decided to reintervene. The aneurysm was closed with a patch and the mitral valve had to be replaced.

Although a small leak from the aneurysm patch persisted on the pre-discharge transthoracic echocardiogram, there was no trace of the aneurysm at nine-month re-evaluation.

This case illustrates a rare complication of aortic valve endocarditis and shows the evolution of the mycotic aneurysm after closure via a transmitral approach.

© 2011 Sociedade Portuguesa de Cardiologia. Published by Elsevier España, S.L. All rights reserved.

* Autor para correspondência.
Correio eletrónico: jalmeida@hsjoao.min-saude.pt (J. Almeida).

A endocardite da válvula aórtica (EVA) pode complicar-se por extensão perivalvular: abscesso, pseudoaneurisma e/ou fístula. O embolismo sistêmico e os aneurismas micóticos são também complicações descritas. A extensão perivalvular ocorre mais frequentemente na infecção por *estafilococo aureus* meticilino resistente (MRSA) e na endocardite protésica, associando-se a morbidade e mortalidade acrescidas^{1,2}.

Os aneurismas micóticos podem ter localização extracardíaca (baço, rins, cerebrais ou vasculares) ou intracardíaca - envolvendo normalmente o aparelho mitral ou aórtico e a fibrosa intervalvar¹. O envolvimento da parede livre do ventrículo esquerdo (VE) é muito raro, sendo poucos os casos descritos na literatura³⁻⁶.

Caso clínico

Homem de 34 anos, caucasiano, que se apresentou no hospital local por petéquias periféricas e sintomas neurológicos. A TAC craniana revelou hemorragia cerebral parenquimatosa com necessidade de craniotomia descompressora. Devido à suspeita de endocardite, foi realizado ecocardiograma transesofágico (ETE) que evidenciou múltiplas vegetações na válvula aórtica (VA) e abscesso perianular (6/13mm) localizado às 11h (vista cirúrgica) em válvula aórtica bicúspide. A TAC abdominal mostrou abscessos renais e esplênicos e as hemoculturas foram positivas para MRSA.

O doente foi então referenciado ao nosso centro cirúrgico com o diagnóstico de EVA com regurgitação aórtica grave (RA). Na cirurgia foi implantada prótese mecânica aórtica SJ 23HP, após limpeza e encerramento do aneurisma perianular com retalho pericárdico. O ETE intraoperatório mostrou exclusão do abscesso e uma prótese normofuncionante.

O ecocardiograma transtorácico (ETT) pré-alta, realizado após seis semanas de antibioterapia com meropenem e vancomicina, revelou um volumoso aneurisma micótico do segmento basal da parede inferior do VE junto ao anel mitral posterior (Figura 1), diagnóstico confirmado por RMC cardíaca (RMC) (Figura 2A). Muito embora a morfologia do aneurisma não sugerisse etiologia isquêmica, foi realizada coronariografia que confirmou a normalidade das artérias coronárias epicárdicas.

Apesar de não existir evidência clínica ou analítica de persistência da infecção, foi decidido reintervir valorizando-se a parede fina e a ampla pulsatilidade do aneurisma, como sinais de rotura iminente.

O aneurisma foi encerrado com retalho de pericárdio bovino mas, devido à proximidade ao anel mitral posterior, houve necessidade de substituir a válvula por uma prótese mecânica St. Jude 27. O ETE intraoperatório mostrou uma pequena fuga através do retalho tendo sido decidido não corrigir por a passagem de fluxo por cor ser mínima.

O pós-operatório decorreu sem problemas tendo o doente alta ao décimo dia pós-cirurgia. No ETT realizado um mês após a intervenção, a pequena cavidade aneurismática (3*3 cm) e a pequena passagem de fluxo através do retalho persistiam (Figura 3), decidindo-se por um controlo ecocardiográfico apertado. Ao nono mês pós-operatório, o ETT já não evidenciava sinais do aneurisma e o exame de contraste não mostrou qualquer passagem para fora da cavidade ventricular, resultado que foi confirmado por RMC (Figura 2B).

Discussão

O enfarte do miocárdio é de longe a causa mais frequente de aneurisma do VE¹. Os aneurismas micóticos são muito raros²⁻⁵. Outras causas invulgares são: trauma cardíaco, doença de Chagas, sarcoidose e a etiologia congénita¹.

Na gênese da formação de aneurismas micóticos da parede do VE estão descritos três mecanismos: ocorrência de embolismo coronário séptico com enfarte subsequente e rutura para a cavidade ventricular; disseminação por contiguidade a partir de abscesso perivalvular; e «sementeira» do endocárdio pelo jato regurgitante⁴.

No nosso caso, a história recente de endocardite por MRSA, a ausência de aneurisma aquando da primeira cirurgia e a presença coronárias normais, são a favor de etiologia infecciosa. A ausência de envolvimento da fibrosa mitro-aórtica ou do aparelho valvular mitral excluem a possibilidade de infecção por contiguidade. Embora a possibilidade de embolização coronária séptica causando enfarte do miocárdio tenha de ser considerada, a evolução do aneurisma no pós-operatório e a sua morfologia, tornam esta hipótese pouco provável. Acreditamos, portanto, que neste doente o mecanismo causal do aneurisma foi a

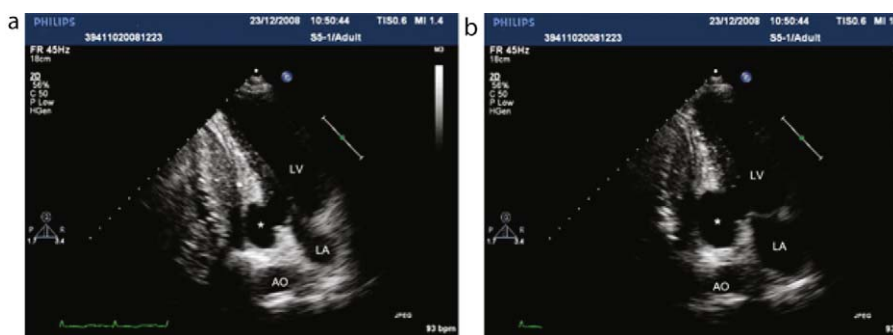


Figura 1 Apical 2 câmaras: Podemos observar um aneurisma com a forma de cogumelo localizado ao segmento basal da parede inferior (x) abrindo no VE imediatamente abaixo do plano do anel mitral posterior. De notar o aumento de tamanho de telediástole (a) para telesístole (b).

AO – Aorta torácica descendente, LA – Aurícula Esquerda, LV – Ventrículo Esquerdo.

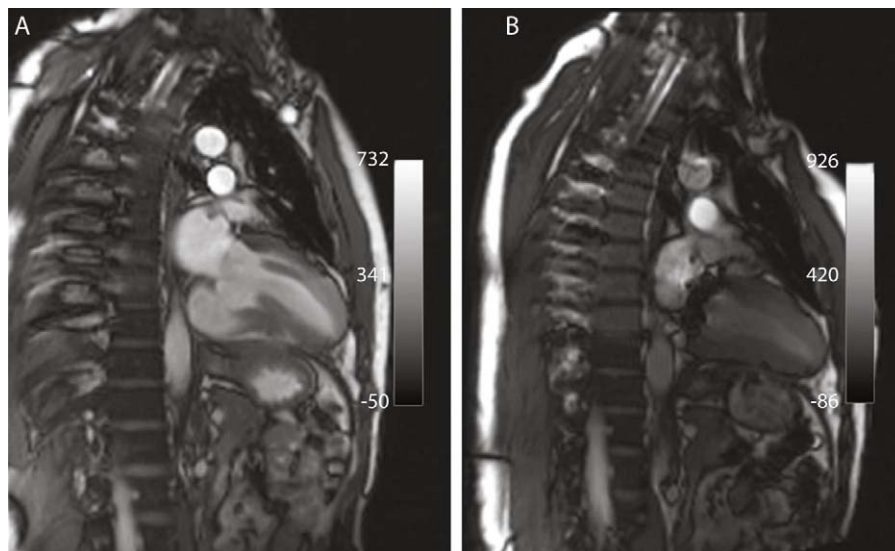


Figura 2 RMN, eixo longo vertical: Um aneurisma enorme de parede fina é claramente evidente no segmento basal da parede inferior (A). O aneurisma já não é visualizado (B), de notar o artefacto causado pela prótese mitral.

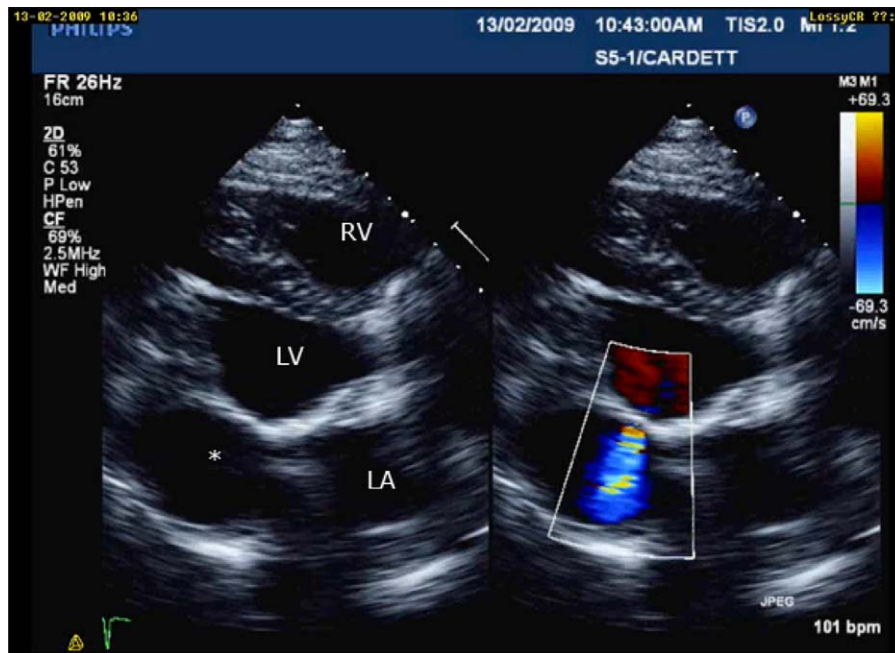


Figura 3 Paraesternal eixo longo: O tamanho do aneurisma (*) diminuiu mas persiste um fluxo ligeiro através do retalho pericárdico por Doppler a cores.

LA – Aurícula Esquerda, LV – Ventrículo Esquerdo, RV – Ventrículo direito.

«sementeira» endocárdica, com subsequente infecção miocárdica e ulceração da parede.

Os aneurismas micóticos do VE podem romper para o pericárdio, causando tamponamento^{4,5}, ou cicatrizar sem necessidade de intervenção⁶. No nosso doente, a exuberância do aneurisma, a reduzida espessura da parede e a presunção de ter tido uma evolução rápida foram valorizados como sinais ominosos que levaram a decidir pelo tratamento cirúrgico. A substituição da válvula mitral foi o preço a pagar para a exclusão do aneurisma. Contudo, a cura do processo infeccioso da parede, com cicatriz residual mínima ou

compromisso da função do VE, fazem-nos acreditar que a terapêutica cirúrgica foi a melhor decisão neste caso.

Conflito de interesses

Os autores declaram não haver conflito de interesses.

Bibliografia

1. Krachmer AW. Infective endocarditis. Em: Libby P, editor. Braunwald's heart disease: a textbook of cardiovascular medi-

- cine, Vol. 2, 8^a ed. Filadélfia: WB Saunders Company; 2008. p. 1713–37.
2. Task Force on the Prevention, Diagnosis, and Treatment of Infective Endocarditis of the European Society of Cardiology; European Society of Clinical Microbiology and Infectious Diseases; International Society of Chemotherapy for Infection and Cancer, Habib G, Hoen B, Tornos P, et al; ESC Committee for Practice Guidelines, Vahanian A, Auricchio A, Bax J, Ceconi C, Dean V, Filippatos G, Funck-Brentano C, Hobbs R, Kearney P, McDonagh T, McGregor K, Popescu BA, Reiner Z, Sechtem U, Sirnes PA, Tendera M, Vardas P, Widimsky P. Guidelines on the prevention, diagnosis, and treatment of infective endocarditis (new version 2009): the Task Force on the Prevention, Diagnosis, and Treatment of Infective Endocarditis of the European Society of Cardiology (ESC). *Eur Heart J.* 2009;30:2369–413.
 3. Beare MS. Mycotic aneurysm of the left ventricle. *Thorax.* 1967;22:70–2.
 4. Victor EG, Moraes CR, Bezerra A, et al. Ruptured mycotic aneurysm of the left ventricle. Report of a case. *Arq Bras Cardiol.* 1982;38:45–8.
 5. Westaby S, Mehta V, Flynn F, et al. Mechanical left ventricular unloading to prevent recurrent myocardial rupture. *J Thorac Cardiovasc Surg.* 2010;140:e16–7.
 6. Modesto KM, Pellikka PA, Malouf JF, et al. Mycotic aneurysm of the left ventricle: echocardiographic diagnosis. *J Am Soc Echocardiogr.* 2003;16:191–3.