

JPA Sousa¹
JP Baptista²
L Martins³
J Pimentel⁴

Hérnias diafragmáticas traumáticas: Revisão casuística

Traumatic diaphragmatic hernias: Retrospective analysis

Recebido para publicação/*received for publication*: 06.02.01

Aceite para publicação/*accepted for publication*: 06.03.31

Resumo

Objectivos: Os autores propuseram-se realizar uma revisão e caracterização dos casos de hérnias diafragmáticas (HD) traumáticas internados no Serviço de Medicina Intensiva dos Hospitais da Universidade de Coimbra (SMI-HUC) de 1990 a 2004.

Material e métodos: Análise retrospectiva de 34 casos de HD traumática, tendo em atenção a localização anatómica, o local e o momento do diagnóstico, os exames complementares que permitiram o diagnóstico, os órgãos herniados, os traumatismos associados, a morbilidade e a mortalidade.

Abstract

Aims: This study classifies cases of traumatic diaphragmatic hernias (TDH) in patients admitted to the Intensive Care Unit (ICU) of the Coimbra University Hospitals (HUC) from 1990 to 2004.

Methods: Retrospective analysis of 34 cases of TDH, studying anatomical location, place and time of diagnosis, complementary tests aiding diagnosis, herniated organs, associated traumatism, morbidity and mortality.

Results: Twenty-eight male and six female patients with an average age of 40.5 years \pm 20.5, average SAPS score 38.8. Average length of stay was 19.1

¹ Assistente Hospitalar Graduado/*Graduate Hospital Assistant*

² Assistente Hospitalar/*Hospital Assistant*

³ Interno Complementar de Cirurgia Geral/*General Surgery Intern*

⁴ Director de Serviço/*Head of Department*

Serviço de Medicina Intensiva – Hospitais da Universidade de Coimbra. (Director: Prof. Dr. Jorge Pimentel)

Resultados: Vinte e oito doentes eram do sexo masculino e 6 do feminino, com média de idades de $40,2 \pm 20,5$ anos; o valor médio do SAPS foi de 38,8. A duração média de internamento foi de $19,1 \pm 13,6$ dias, todos sofreram traumatismo fechado e foram submetidos a ventilação artificial. A hérnia localizava-se à esquerda em 94,1% dos casos. O diagnóstico em 19 dos casos foi efectuado até 6 horas após o traumatismo, em 4 casos até às 12 horas, e os restantes entre 48 horas e 16 anos após o traumatismo. Em 13 doentes o diagnóstico foi intra-operatório. Dos órgãos herniados, o estômago estava presente na maioria da situações. As lesões associadas mais frequentes foram, a nível torácico, a contusão pulmonar, o hemotórax e o pneumotórax, e a nível abdominal o hemoperitoneu e a lesão esplénica. A taxa de complicações e de mortalidade foi 55,8 % e de 11,7 %, respectivamente.

Conclusões: A HD ocorreu maioritariamente à esquerda por traumatismo toraco-abdominal fechado na sequência de acidente de viação. Este grupo de doentes, em relação aos valores médios do Serviço, era mais jovem, apresentava maior duração média de internamento, apresentando, no entanto, menores taxa de mortalidade e índice de gravidade (SAPS). O órgão herniado mais frequente foi o estômago, e as lesões associadas mais encontradas foram os traumatismos crânio-encefálico, esplénico e pleuro-costal. A dificuldade de diagnóstico pré-operatória continua a requerer elevado grau de suspeição, exigindo-se sempre a colocação desta hipótese de diagnóstico no contexto de traumatismos toraco-abdominais fechados.

Rev Port Pneumol 2006; XII (3): 225-240

Palavras-chave: Trauma, trauma torácico, trauma abdominal, ruptura diafragmática, traumatismo fechado, traumatismo aberto, hérnia diafragmática, ventilação mecânica.

± 13.6 days, all suffered from closed traumatism and were put on artificial ventilation. The left-side diaphragm was more frequently affected (94.1%) then the right. Diagnosis in 19 cases was made up in the first six hours following the diagnosis of traumatism, in four cases within 12 hours and in the remaining cases between 48 hours and 16 years after traumatism. In 13 patients the diagnosis was established intra-operatively. The stomach was typically one of the herniated organs. The most frequently associated lesions at the thoracic level were pulmonary contusion, haemothorax and pneumothorax, and at the abdominal level, haemoperitoneum and splenic lesion. The rates for complications and mortality were 55.8% and 11.7% respectively.

Conclusions: TDH mainly occurs on the left side through closed thoraco-abdominal trauma following road traffic accidents. This group of patients, on average younger than others admitted to ICU, presents a longer average hospitalisation period, but has lower rates of mortality and lower SAPS severity scores. The most commonly herniated organ was the stomach and the most frequently encountered lesions were cranial-encephalic, splenic and pleural traumatism. Pre-operative diagnosis of diaphragmatic injuries is difficult and a high index of clinical suspicion is needed after thoraco-abdominal trauma. This diagnosis should always be considered a possibility in cases of closed thoraco-abdominal traumas.

Rev Port Pneumol 2006; XII (3): 225-240

Key-words: Blunt trauma, trauma, chest trauma, rupture of diaphragm, abdominal trauma, penetrating trauma, visceral herniation, mechanical ventilation.

Introdução

As lesões diafragmáticas traumáticas não são frequentes. Em Portugal, surgem, habitualmente, no contexto de traumatismos toraco-abdominais fechados por acidentes de viação, e raramente por traumatismos abertos. Dada a elevada sinistralidade rodoviária em Portugal e correspondente morbilidade, deve-se ter sempre presente a probabilidade do aparecimento desta patologia. No nosso país, ao contrário de outros, as lesões penetrantes do diafragma são pouco frequentes, dada a baixa incidência de agressões com armas brancas e/ou de fogo. As hérnias diafragmáticas traumáticas (HDT) resultam da entrada de vísceras na cavidade torácica, após ruptura do diafragma na sequência de traumatismos toraco-abdominais, abertos ou fechados, do tórax e/ou do abdómen.

Calcula-se que as lesões do diafragma ocorram em 2 a 3% de todos os traumatismos torácicos fechados¹; segundo alguns autores, estes valores podem duplicar em vítimas de acidente de viação com múltiplos traumatismos². Contudo, a partir da literatura, é difícil estabelecer com rigor a incidência das lesões diafragmáticas traumáticas; uma revisão de sete séries de doentes estima uma incidência de 3% do total das lesões abdominais traumáticas³. Do mesmo modo, é difícil estabelecer a incidência de acordo com o tipo de traumatismo ou mesmo o *ratio* entre traumatismos abertos e fechados, já que há variações de série para série, dependentes também das realidades e diferentes casuísticas locais.

O diafragma, dada a sua situação anatómica e a sua função dinâmica, raramente

Introduction

Traumatic diaphragmatic hernias are not frequent. They are usually seen in Portugal in cases of closed thoraco-abdominal traumas resulting from road traffic accidents, and are rarely caused by penetrating traumas. The appearance of this pathology in Portugal is highly likely, due to the large incidence of road accidents and consequent morbidity. In our country, and unlike other parts of the world, penetrating lesions of the diaphragm are rare due to the low numbers of assaults with blades and/or firearms. Traumatic diaphragmatic hernias (TDH) are the result of the entry of viscera into the thoracic cavity after rupture of the diaphragm following closed and penetrating thoraco-abdominal traumas of the thorax and/or abdomen.

It is calculated that lesions to the diaphragm occur in 2 to 3% of all closed thoracic traumas¹. According to some authors, these numbers can double in road traffic accident victims with multiple traumas². It is difficult, however, to rigorously establish the incidence of traumatic diaphragmatic lesions from earlier studies: a review of seven sets of patients calculated a rate of 3% of total traumatic abdominal lesions³. Equally so, it is difficult to establish the incidence according to the type of traumatism or even the ratio between closed and penetrating traumas, as there are group variations depending on different local circumstances and causes.

Given its anatomical location and dynamic function, the diaphragm is rarely affected in isolation. In closed traumas there are generally severe associated tho-

É difícil estabelecer com rigor a incidência das lesões diafragmáticas traumáticas

A presença de lesão do diafragma é geralmente indicadora da existência de lesões graves associadas

As lesões do diafragma esquerdo ocorrem com maior frequência do que as do diafragma direito

O diagnóstico das lesões traumáticas do diafragma requer um enorme grau de suspeita

é atingido isoladamente; nos traumatismos fechados, em regra, há ocorrência de lesões graves associadas, torácicas e abdominais, registando-se elevada mortalidade nestes politraumatizados³. Pode afirmar-se que a presença de lesão do diafragma é geralmente indicador da existência de lesões graves associadas, e no caso de traumatismos fechados em geral coexistem múltiplos traumatismos^{4,7}.

Sabe-se que as lesões do diafragma esquerdo ocorrem com maior frequência do que as do diafragma direito, verificando-se que a incidência daquele lado ocorre cerca de três vezes mais frequentemente que do lado direito³; a menor frequência das HDT à direita é explicada pelos efeitos de contenção e protecção do fígado relativamente ao hemidiafragma homolateral. Alguns autores constataram que as lesões do diafragma, no contexto de acidentes de viação, surgem mais vezes na sequência de impactos laterais do que nas colisões frontais⁸.

Pelas dificuldades de diagnóstico de que por vezes se reveste, é clássico referir-se que o diagnóstico das lesões traumáticas do diafragma requer um enorme grau de suspeita. O seu correcto diagnóstico é muitas vezes efectuado tardiamente, para além das 24/48 horas, ou mesmo anos, após o traumatismo, conforme a literatura documenta⁹⁻¹⁹. Estas dificuldades continuam a levar numerosos autores a debruçarem-se sobre a sua experiência, registando-se diferenças nas análises dos resultados de várias séries publicadas, porque muitas vezes são diferentes os tipos de traumatismo nos casos estudados.

racic and abdominal lesions with a high mortality rate registered in these polytraumatized patients³. It can be seen that the presence of diaphragmatic lesion generally indicates the existence of serious associated lesions, and in the case of closed traumas there are normally parallel multiple traumatisms.^{4,7}

It is known that left diaphragm lesions occur more frequently than right diaphragm lesions and it has been shown that left-side incidence is about three times more common than right-side incidence³. The reduced rate of TDH on the right is explained by the containing and protective effects of the liver in relation to the homolateral hemidiafragma. Some studies have shown that diaphragm lesions sustained in road accidents occur more often after lateral impacts than as a result of head on collisions.⁸

Due to diagnostic difficulties that are sometimes present, it is normal to state that diagnosis of traumatic lesions to the diaphragm require a high index of clinical suspicion. Correct diagnosis is often made late, 24-48 hours or even years after the traumatism, according to documented studies⁹⁻¹⁹. These difficulties continue to lead many researchers to analyse their own studies, noting differences in various published studies, as the types of traumatism in the cases in question are often very different.

Material and methods

A retrospective study was carried out on the case studies of 34 patients admitted to ICU-HUC with a diagnosis of post-traumatic TDH over a 15-year period (January 1990 to December 2004), taking into

Material e métodos

Procedeu-se à análise retrospectiva de 34 processos de doentes que estiveram internados no SMI-HUC com o diagnóstico de HD pós-traumática num período de 15 anos (Janeiro de 1990 a Dezembro de 2004), tendo em atenção: a sua localização anatómica, o local e o momento do diagnóstico, os exames complementares que permitiram o diagnóstico e a localização da hérnia, os órgãos herniados, os traumatismos associados, a morbilidade e mortalidade. Neste estudo não incluímos outras lesões traumáticas do diafragma (lacerações ou rupturas) em que não existia herniação visceral.

Para a análise estatística foram aplicados o teste *t de student*, para um intervalo de confiança de 95%, e o teste exacto de Fisher; foram considerados significativos valores de *p* inferior a 0,05.

Resultados

Dos 34 doentes estudados, 28 eram do sexo masculino e 6 do feminino, com média de idades de $40,2 \pm 20,5$ anos (máximo - 90, mínimo - 14); A demora média foi de $19,1 \pm 13,6$ dias (máximo - 54, mínimo - 1). Todos os doentes estiveram com suporte ventilatório, sendo a média do tempo de ventilação de $15,7 \pm 10,5$ dias (máximo - 54, mínimo - 1); o valor médio do SAPS era de 38,8 (de acordo com os registos existentes desde 1994).

Todos os 34 doentes sofreram traumatismo fechado na sequência de acidente de viação.

A hérnia localizava-se maioritariamente à esquerda em 32 doentes (94,1% dos casos), registando-se 2 casos de hérnia diafragmática à direita (5,9%).

account anatomical location, time and place of diagnosis, complementary exams that allowed the diagnosis and location of hernia to be made, the herniated organs, associated hernias, morbidity and mortality. The study did not include other traumatic lesions of the diaphragm (lacerations or ruptures) where there was no visceral herniation.

The Student's *t*-test with a 95% confidence level was used for statistical analysis in addition to the Fisher test. In the latter, *p* values lower than 0.05 were considered significant.

Results

Of the 34 patients studied, 28 were male and 6 female with an average age of 40.2 ± 20.5 years (maximum - 90, minimum - 14). The average delay was 19.1 ± 13.6 days (maximum - 54, minimum - 1). All the subjects were on mechanical ventilation, with an average period of 15.7 ± 10.5 days (maximum - 54, minimum - 1), median SAPS score was 38.8 (according to records existing since 1994).

All 34 patients had closed traumatism following road traffic accidents. In most cases, the hernia was located on the left (32 subjects, or 94.1%), with 2 cases (5.9%) of right-side diaphragmatic hernia.

Seventeen cases (50%) were diagnosed in the Casualty Department of the HUC, nine (26.4%) in the hospital of origin with subsequent post-operative transfer to HUC, 6 (17.6%) in the ICU and 2 in the admission ward of the HUC. Diagnosis in 19 cases (55.8%) was made within 6 hours of the traumatism, in 4 (11.7%) between 6 and 12 hours of the traumatism, in 1 case between 24 and 48 hours of the

A hérnia localizava-se maioritariamente à esquerda

O local de diagnóstico foi, em 17 casos (50%), o Serviço de Urgência dos HUC, em 9 (26,4%) o hospital de origem (com posterior transferência para os HUC no pós-operatório), 6 no SMI (17,6%) e 2 na enfermaria de internamento nos HUC. O diagnóstico em 19 casos (55,8%) foi efectuado até 6 horas após o traumatismo; em 4 (11,7%) entre 6 a 12 horas, num caso entre 24 e 48 horas, e em 9 casos (26,4%) mais de 48 horas (Fig. 1); neste último grupo está incluído um caso em que o diagnóstico foi feito 16 anos após o traumatismo, e outros variando entre 3 e 6 meses; em 1 caso era desconhecida a ocasião do diagnóstico.

Em 13 doentes (38,2%) a detecção de hérnia foi feita intra-operatoriamente, em 7 (20,6%) pela telerradiografia do tórax, 5 (14,7%) por ecografia torácica e/ou abdominal, e em 6 (17,6%) por TAC torácica (sendo um deles com introdução de produto de contraste pela sonda nasogástrica); em 4 doentes não foi avaliável o método de diagnóstico (Fig. 2).

Dos órgãos herniados (Fig. 3), o estômago estava presente em 21 casos, correspondendo a 61,7% dos doentes, o baço em 11 casos, o cólon e o epíplon em 9 cada, o intestino delgado 8 vezes, o rim e o fígado em 2 situações, e, finalmente, o mesentério em 1 situação; não havia menção aos órgãos herniados em 7 doentes (20,5%). Somente 13 doentes (38,2%) apresentavam outras lesões intra-abdominais, num total de 22 diferentes lesões, destacando-se 7 doentes com traumatismo do baço, 5 com lesão de víscera oca e 5 casos com hematoma retroperitoneal.

A nível torácico, as lesões associadas mais frequentemente encontradas (Fig. 4) foram

traumatismo, and in 9 cases (26.4%) after more than 48 hours (Fig. 1). Included in the latter group is a case which was diagnosed 16 years after traumatism, and others varying between 3 and 6 months. Time of diagnosis was unknown in one case.

In 13 patients (38.2%) the detection of hernia was made during surgery, in 7 (20.6%) by thorax telerradiography, five (14.7%) by thorax and/or abdominal ecography, and in 6 cases (17.6%) by thorax CT scan (in one case with use of nasal-gastric probe with contrast product) and in 4 patients it was not possible to ascertain the diagnosis method (Fig. 2).

Among the herniated organs (Fig. 3) the stomach was affected in 21 cases, corresponding to 67.7% of patients, the spleen in 11 cases, the colon and epicolon in 9 cases respectively, the small intestine in 8 cases, the kidney and liver in 2 cases and the mesenterium in 1 case. There was no record of herniated organs in 7 patients (20.5%). Only 13 patients (38.2%) presented other intra-abdominal lesions and among a total of 22 different lesions, 7 patients had traumatism of the retroperitoneal haematoma of the spleen, 5 patients had lesions of the stomach and intestine and another 5 had retroperitoneal haematoma.

Turning to the thorax, the most commonly found lesions (Fig. 4) were fractures to the homolateral ribs, haemothorax, unilateral pneumothorax and pulmonary contusion. In addition to those to the thorax and abdomen, others were associated, namely cranioencephalic traumatism in 21 patients (61.7%), traumatism of the spine in 4 cases (11.7%), traumatism of the limbs

HÉRNIAS DIAFRAGMÁTICAS TRAUMÁTICAS: REVISÃO CASUÍSTICA

JPA Sousa, JP Baptista, L Martins, J Pimentel

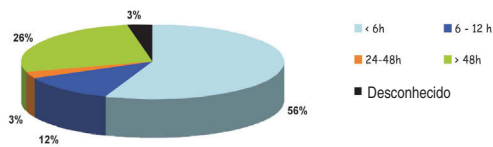


Fig. 1 – Momento do diagnóstico.

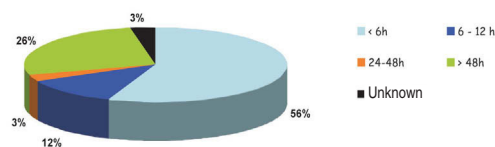


Fig. 1 – Time of diagnosis.

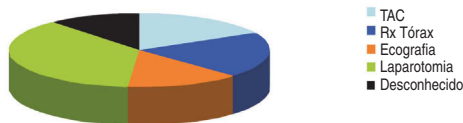


Fig. 2 – Exame complementar ou procedimento diagnóstico.

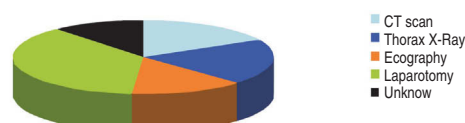


Fig. 2 – Complementary test or diagnostic procedure.

as fracturas de costelas homolaterais, o hemotórax, o pneumotórax unilateral e a contusão pulmonar. Associadamente, estavam presentes outros traumatismos para além do tórax e abdómen, designadamente traumatismo crânio-encefálico em 21 doentes (61,7%), traumatismo da coluna em 4 doentes (11,7%) traumatismos dos membros em 17 doentes (50%), e da bacia em 8 (23,5%) – Fig. 5.

No decorrer do internamento registaram-se complicações em 19 doentes (55,8%): pneumonia⁸, derrame pleural/hemotórax⁵, atelectasia⁴, infecção do local de inserção do dreno torácico¹, empiema pleural¹, celulite da parede torácica¹ e rabdomiólise/insuficiência renal aguda¹. Foram traqueotomizados 6 doentes (17,6%).

Faleceram quatro doentes no SMI, o que corresponde a uma mortalidade de 11,7%.

Discussão

Na nossa casuística não existe nenhum caso por traumatismo aberto, o que está de acordo com uma baixa incidência, en-

in 17 patients (50%) and traumatism of the pelvis in 8 subjects (23.5%) (Fig. 5). Following hospital admission, complications occurred in 19 patients (55.8%): pneumonia⁸, pleural effusion⁵, alveolar atelectasis⁴, local infection after insertion of thoracic drainage¹, pyothorax¹, pleural empyema¹ and rhabdomyolysis/acute renal insufficiency¹. Six patients were given subjected to tracheotomy (17.6%). Four patients died in ICU, corresponding to a mortality rate of 11.7%

Discussion

Due to the low numbers of firearm and knife assaults in Portugal, there are no cases of open trauma in our study. The group of 34 patients presented an average lower age (40.2 *versus* 52.4 years; $p=0.0007$), and a average upper delay (19 *versus* 14 days; $p=0.03$) when compared with the respective average numbers and total number of patients admitted in the same period (15 years); the average SAPS was 38.8, significantly lower than the overall median department score (SAPS - 40;

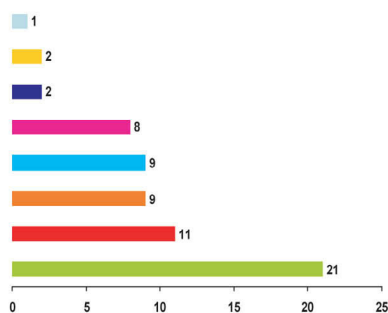


Fig. 3 – Número absoluto de órgãos herniados.

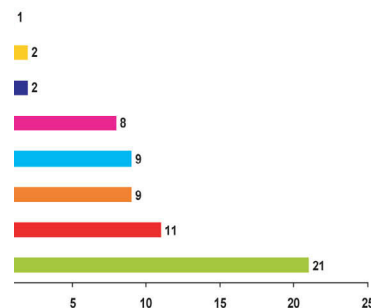
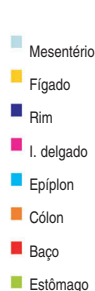

Fig. 3 – Total number of herniated organs.

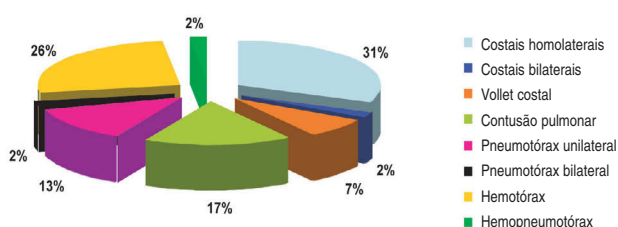
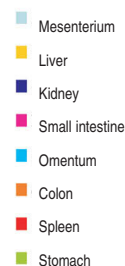

Fig. 4 – Lesões torácicas associadas.

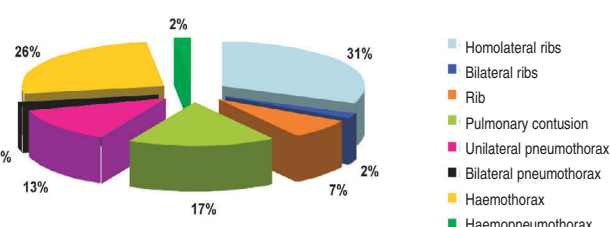


Fig. 4 – Associated thoracic lesions.

A incidência de hérnia diafragmática foi cerca de dezasseis vezes maior à esquerda

tre nós de agressões por armas brancas ou de fogo.

Este grupo de 34 doentes apresentava uma idade média inferior (40,2 *versus* 52,4 anos; $p = 0,0007$), e uma demora média superior (19 *versus* 14 dias; $p = 0,03$) quando comparados com os respectivos valores médios do total dos doentes internados no mesmo período (15 anos); a média do SAPS era de 38,8, significativamente inferior ao valor médio global do Serviço (SAPS - 40; $p = 0,03$).

A incidência de hérnia diafragmática foi cerca de dezasseis vezes maior à esquerda do que à direita, o que é francamente superior ao habitualmente descrito³. Nos nossos doentes 55,8% dos casos foram diagnosticados até às 6 horas, enquanto 11,7% entre as 6 e 12 horas após o acidente, o que perfaz 67,5% de diagnósticos

$p = 0,03$).

The incidence of diaphragmatic hernia was nearly sixteen times more on the left than the right side, which is undoubtedly higher than usually noted³. In our study 55.8% of cases were diagnosed within 6 hours, compared to 11.7% between 6 and 12 hours after the accident, accounting for 67.5% of diagnosis within 12 hours. The (pre-op) diagnosis of this type of lesion is often difficult and late, particularly in patients with closed traumas who have other associated traumas. In such circumstances immediate diagnosis cannot be made.⁹⁻¹⁷ This fact was confirmed among our group and in other studies by the existence of 9 cases (26.4%) whose correct diagnosis was made after 48 hours and with a case of retrospective diagnosis and operation (16 years later) in which was

Bacia Membros Coluna TCE

Fig. 5 – Traumatismos associados (valores absolutos).

até às 12 horas. O diagnóstico (pré-operatório) deste tipo de lesões é muitas vezes difícil e tardio, particularmente em doentes com traumatismos fechados portadores de outros traumatismos associados; em tais circunstâncias, o diagnóstico pode não ser feito de imediato⁹⁻¹⁷. Este facto comprova-se na nossa série, e noutras, pela existência de 9 casos (26,4%) cujo diagnóstico correcto foi efectuado para além das 48 horas e onde se inclui um caso diagnosticado e operado tardiamente (16 anos depois) em que havia antecedentes conhecidos de traumatismo torácico; este doente foi submetido a correcção cirúrgica electiva da situação: hérnia do estômago, baço, epíplon e cólon. Nos politraumatizados com solução de continuidade do diafragma, a ventilação mecânica instituída precocemente pode atrasar o diagnóstico, porque a pressão intratorácica positiva consequente evita a herniação de vísceras abdominais, tornando-se aparente apenas quando o doente inicia ventilação espontânea, quando a pressão intratorácica volta a ser inferior à pressão intra-abdominal. Nos nossos doentes não pudemos confirmar a existência de algum caso relacionado com este facto.

Pelvis Limbs Spine Craneoencephalic trauma

Fig. 5 – Associated Traumas (total values).

known previous thoracic traumatism. This patient underwent corrective surgery for hernia of the stomach, spleen, omentum and colon.

Premature mechanical ventilation in polytraumatized patients with diaphragm rupture can delay diagnosis, as consequent positive intrathoracic pressure prevents the herniation of abdominal viscera becoming apparent. It only becomes more evident when the patient begins spontaneous ventilation when intrathoracic pressure falls below intra-abdominal pressure. Among our patients we could not confirm the existence of any case related to this fact.

In most previous studies only one herniated organ is found, with the stomach involved in over half of the cases. Despite a lack of reference to herniated organs in 7 cases in our study, the stomach is also the organ that is most frequently involved².

Despite it not being possible to evaluate the diagnosis method in 4 patients, it is relevant that in 13 examples (38.2%) the diagnosis was made by surgery, which proves the difficulty of diagnosis. In should be noted that in the pre-operation diagnosis, 7 patients (20.5%) were diag-

O diagnóstico (pré-operatório) deste tipo de lesões é muitas vezes difícil e tardio

Nos politraumatizados com solução de continuidade do diafragma, a ventilação mecânica instituída precocemente pode atrasar o diagnóstico

Na maior parte das séries publicadas só um órgão se encontrava herniado, estando o estômago envolvido em mais de metade das vezes; no nosso estudo, apesar de não se ter encontrado referência aos órgãos herniados em sete casos, o estômago é também o órgão que mais vezes surge como tal².

Apesar de não ter sido possível avaliar o método de diagnóstico em 4 doentes, é relevante que em 13 (38,2%) o diagnóstico tenha sido feito per-operatoriamente, o que comprova a dificuldade de diagnóstico. Dos diagnósticos pré-operatórios, é de assinalar que em 7 doentes (20,5%) o diagnóstico foi feito por telerradiografia do tórax, um exame de fácil acessibilidade. O grande interesse da ecografia e da TAC no diagnóstico desta situação é conhecido, e na nossa série forneceu o diagnóstico em, respectivamente, 14,7% e 17,6% dos doentes; contudo, enquanto a primeira é hoje um exame de acesso facilitado em grande parte dos nossos serviços de urgência, o mesmo não se passa com a TAC, que só está disponível para o serviço de urgência em alguns hospitais; a sua execução é de ponderar na confirmação do diagnóstico em doentes politraumatizados, desde que exista estabilidade ventilatória e hemodinâmica; este será um exame de todo o interesse no *terminus* da “cascata diagnóstica” (telerradiografia do tórax – ecografia - TAC)¹⁸⁻²². Apesar de só ter sido utilizado num caso exame radiológico com produto de contraste administrado através de sonda nasogástrica, a facilidade da técnica aconselha a sua utilização na suspeita de hérnia diafragmática à esquerda (Figs. 6 e 7). A propósito, releva-se a importância que

nosed through thorax teleradiography, an easily accessible test. The major significance of ecography and CT scan in diagnosis in this situation is well documented and in our study these tests provided the diagnosis in 14.7% and 17.6% of cases respectively. However, while the first test is an easy procedure to administer nowadays in most casualty departments, the same does not apply to CT scan, which is only available in a limited number of hospitals. Carrying out a CT scan procedure has to be carefully considered for confirmation of diagnosis in polytraumatized patients, since if there is ventilatory and haemodynamic stability, this will be a key test at the end of the “diagnostic cascade” (thorax teleradiography – ecography- CT scan).¹⁸⁻²² Despite having only been used in radiology exams with contrast product administered through the nasal-gastric probe, the ease of the method means it can be recommended when there are suspected left-side diaphragmatic hernias (Figs. 6 and 7). It also shows the importance of sometimes using a simple localised radiology test at the end of the nasal-gastric probe. This can confirm suspected DH in cases of intrathoracic stomach herniation.

The appearance of traumatic DH, normally in the context of multiple and serious traumatism, generally results in cases with severe acute respiratory insufficiency, sometimes with major haemodynamic instability and often associated with haemodynamic shock, requiring prompt surgical treatment in this “acute phase”. On the other hand, if the symptoms are not suggestive and if the diagnosis is not made at this point, the “latent phase” is

HÉRNIAS DIAFRAGMÁTICAS TRAUMÁTICAS: REVISÃO CASUÍSTICA

JPA Sousa, JP Baptista, L Martins, J Pimentel

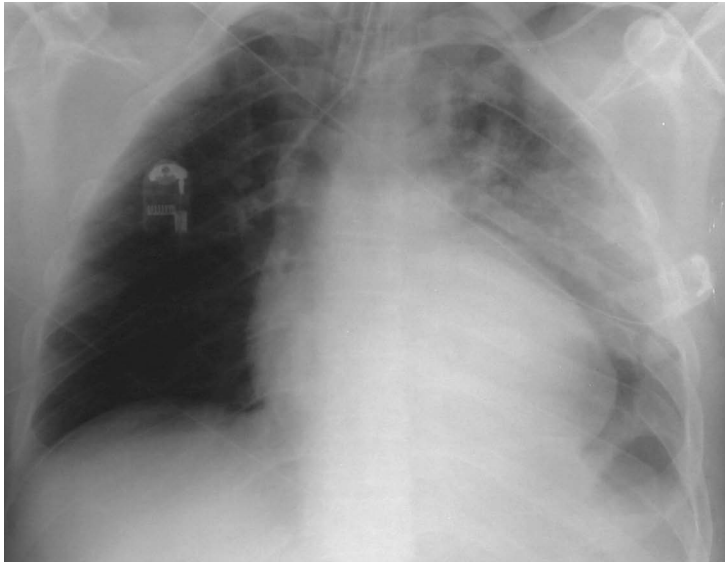

Fig. 6 – Politraumatizado, de 29 anos, vítima de acidente de viação, com traumatismo torácico (fractura do 2.º ao 9.º arcos costais esquerdos, contusão pulmonar e hemo-pneumotórax homolateral) – inderfinição da hemicúpula diafragmática esquerda

Fig. 6 – Polytraumatized patient of 29 years, victim of road accident with thoracic traumatism (fracture of 2nd to 9th left ribs, pulmonary contusion and homolateral haemopneumothorax)

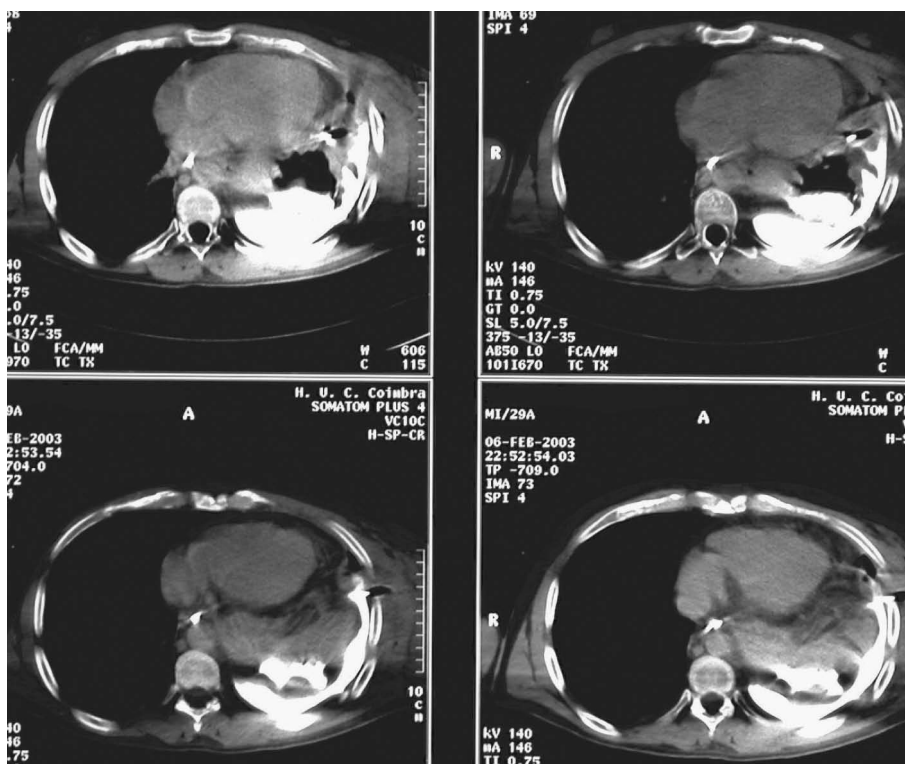


Fig. 7 – TAC torácica com contraste iodado da sonda nasogástrica do mesmo doente, que revela ruptura diafragmática com hierniação intra-torácica do estômago, com extravasamento de contraste para a cavidade pleural.

Fig. 7 – Thorax CT scan with contrast by nasal-gastric probe in the same patient, which shows diaphragmatic rupture with intra-thoracic herniation of the stomach, with expanded contrast in the pleural cavity

algumas vezes pode ter a simples localização radiológica da extremidade da sonda nasogástrica, que nos pode fazer suspeitar de HD no caso de herniação do estômago, em localização intratorácica.

O aparecimento das HD traumáticas, geralmente num contexto de múltiplos e graves traumatismos, constituem geralmente casos de grande urgência com insuficiência respiratória aguda grave, por vezes com grande instabilidade hemodinâmica, muitas vezes no contexto de choque hemorrágico, exigindo tratamento (cirúrgico) definitivo rápido nesta “fase aguda”; por outro lado, se a clínica não for sugestiva e se o diagnóstico não é efectuado neste período, entra-se na “fase latente”, podendo a fase “obstrutiva” ocorrer semanas ou mesmo anos após o traumatismo inicial, quando os órgãos abdominais ficam encarcerados²³; num doente da nossa amostra, o diagnóstico tardio foi efectuado após desenvolvimento de um quadro oclusivo na enfermaria, 48 horas após o traumatismo.

Daqui advém o grande interesse da rápida acessibilidade aos exames complementares para o diagnóstico em tempo útil destas situações e a “obrigatoriedade” da sua presença nas salas de emergência dos serviços de urgência; referimo-nos à ecografia e à telerradiografia do tórax. É de boa norma suspeitar-se, até prova em contrário, do atingimento do diafragma em todas vítimas de traumatismos torácicos e/ou abdominais abertos ou fechados, designadamente a nível do epigastro e base do tórax, sobretudo se acompanhado de insuficiência respiratória e choque; do mesmo modo, essa suspeita deve existir nos doentes com anomalias

begun and this can lead to an “obstructive” stage weeks or even years after the initial traumatism, when the abdominal organs were isolated.²³ A patient in our study was only diagnosed after the development of a shaded radiology test 48 hours after the traumatism.

This is the reason behind the major interest in speedy access to complementary tests for prompt diagnosis in these situations and the very real need for such tests in casualty departments and emergency rooms. Here we are referring to thorax ecography and teleradiography. Until there is enough evidence to the contrary, it is a good rule of thumb not to rule out the reaching of the diaphragm in all victims of thoracic and/or open and closed abdominal traumatism, specifically at the epigastric level and base of the thorax, particularly if accompanied by respiratory insufficiency and shock. In the same manner this suspicion must exist in all cases with radiological anomalies of the diaphragms or the lower pulmonary areas⁷. As predicted, abdominal and thoracic lesions (rib fractures, pulmonary contusions, pneumothorax, haemothorax) were plentiful in our study. In addition to diaphragm rupture there were 22 other different intra-abdominal lesions in 13 patients (38.2%), with traumatic lesions to the spleen, viscera oca and retroperitoneal haematoma being the main associated abdominal lesions. Nearly all of these patients presented multiple associated traumas, more than proving their severity. Of note were 61.7% of patients with cranioencephalic trauma and 85.2% with orthopaedic lesions (spine, spleen and limbs).

radiológicas do diafragma ou nos campos pulmonares inferiores⁷.

Tal como seria de esperar, sobressaem as lesões torácicas (fracturas de costelas, contusão pulmonar, pneumotóraces, hemotóraces) e abdominais; na nossa série para além da ruptura do diafragma, existiam 22 outras diferentes lesões intra-abdominais em 13 dos doentes (38,2%), sendo as lesões traumáticas do baço, de vísceras ocas e o hematoma retroperitoneal as principais lesões associadas abdominais. A quase totalidade destes doentes apresentava múltiplos traumatismos associados, o que comprova a sua gravidade, destacando-se 61,7% com traumatismo crânio-encefálico e 85,2% com lesões ortopédicas (coluna, bacia, membros).

Todos os 34 doentes estudados foram submetidos a laparotomia com rafia do diafragma, para além de outros procedimentos cirúrgicos concomitantes.

A mortalidade registada na nossa amostra (11,7%) foi claramente menor do que a mortalidade total global do Serviço no mesmo período de 15 anos (23,2%), embora sem significado estatístico ($p = 0,07$), dada a pequena dimensão da amostra com um número absoluto de óbitos reduzido (quatro). Dois doentes com traumatismo crânio-encefálico faleceram pelas lesões encefálicas, outro faleceu na sequência de falência múltipla de órgãos, e o restante por hemotórax “fulminante”. Outras séries publicadas de rupturas do diafragma com ou sem presença de HD apresentam uma maior mortalidade, variando entre 12.5 e 27%^{4-6,24-27}.

All 34 patients in the study underwent laparotomy with raffia of the diaphragm in addition to other concomitant surgical procedures.

The mortality rate recorded in our study (11.7%) was clearly less than the overall mortality in the department over the same 15-year period (23.2%), although without statistical significance ($p = 0.07$) given the small scale of the sample with an absolute total of reduced deaths (four). Two patients with cranioencephalic traumas died from encephalic lesions and another died following multiple organ failure and the remainder due to sudden haemothorax. Other studies on diaphragm rupture with or without DH present a greater mortality, varying from 12.5% to 27%^{4-6, 24-27}

Conclusions

- Our study was composed of a group of 34 patients who presented a higher average delay in admission in relation to other patients in the department over the same period, despite the group being younger and having lower mortality rates.
- The SAPS score was lower among our sample than the average department score, in apparent harmony with the lower mortality rate of these patients.
- Most of the TDH were located on the left, which tallies with the thoracic-abdominal anatomy and with the review of previous studies.
- Over a third of patients with TDH were diagnosed via surgery.
- In 55% of patients the diagnosis was made using procedures that are not considered routine (CT scan, exploratory laparotomy), which strengthens

Conclusões

- A presente amostra consistia num grupo de 34 doentes que, em relação ao total de doentes do Serviço no mesmo período, apresentava uma demora média de internamento *superior*, apesar de constituir um grupo *mais jovem* e com *menor mortalidade*.
 - O valor do SAPS foi *inferior* na nossa amostra, face ao valor médio do serviço, em aparente sintonia com a menor mortalidade destes doentes.
 - A grande maioria das HDT localizou-se *à esquerda*, o que está de acordo com a anatomia toraco-abdominal e com a revisão de literatura efectuada;
 - Mais de um terço dos doentes com HDT foi diagnosticado per-operatoriamente;
 - Em 55% dos doentes o diagnóstico foi efectuado com recurso a meios que não são considerados “de rotina” (TAC, laparotomia exploradora), o que reforça o alto índice de suspeita clínica necessário para a identificação precoce das HDT;
 - O estômago foi o órgão herniado mais frequentemente encontrado, e o mais raramente foi o fígado.
 - As lesões associadas mais frequentes foram, por ordem decrescente, o traumatismo crânio-encefálico, o traumatismo esplénico e o hemotórax homolateral com fracturas costais;
 - A presença de lesão diafragmática indica, com grande probabilidade, a existência de outras lesões graves subjacentes;
 - Perante traumatismos tóraco-abdominais fechados graves, a hipótese de HDT deve *sempre* ser colocada.
- the high degree of clinical suspicion needed for early identification of TDH.
 - The stomach was the most frequently found herniated organ. The liver was the rarest.
 - Counting down, the most commonly associated lesions were cranial-encephalic traumatism, splenic traumatism and homolateral haemothorax with fractured ribs.
 - Diaphragmatic lesions are a strong indicator of the existence of other severe underlying lesions.
 - In severe closed thoraco-abdominal traumatism the possibility of TDH must always be considered.

Bibliografia/Bibliography

1. Beeson A, Popovici Z: Diaphragmatic injuries. Invited Comment in Thoracic Surgery: Surgical Management of Chest Injuries. In: Webb WR, Beeson A. eds. St. Louis: Mosby - Year Book 1991:317-322.
2. Robert F. Wilson: Diaphragmatic Injuries in Handbook of Trauma; eds McGraw-Hill, 2nd edition, 1999
3. Juan A. Ascensio, Patrizio P, Demetrios D: Injury to the Diaphragm, in Trauma (Eds. McGraw-Hill, fifth edition 2004
4. Rodriguez-Morales G, Rodriguez A, Shatney. Acute rupture of the diaphragm in blunt trauma: analysis of 60 patients. J Trauma 1986; 26(5):438-44.
5. Simpson J, Lobo DN, Shah AB, Rowlands BJ. Traumatic diaphragmatic rupture: associated injuries and outcome. Ann R Coll Surg Engl 2000; 82(2):97-100.
6. Wiencek RG Jr, Wilson RF, Steiger Z: Acute injuries of the diaphragm. An analysis of 165 cases. J Thorac Cardiovasc Surg 1986; 92(6):989-93.
7. Symbas PN, Vlasis SE, Hatcher C Jr. Blunt and penetrating diaphragmatic injuries with or without herniation of organs into the chest. Ann Thorac Surg 1986;42(2):158-62.
8. Kearney PA, Rouhana SW, Burney RE. Blunt rupture of the diaphragm: mechanism, diagnosis, and treatment. Ann Emerg Med 1989;18(12):1326-30.
9. Hegarty MM, Bryer JV, Angorn IB, Baker LW: Delayed presentation of traumatic diaphragmatic hernia. Ann Surg 1978;188 (2): 229-33.
10. Saber WL, Moore EE, Hopeman AR, Aragon WE: Delayed presentation of traumatic diaphragmatic hernia. J Emerg Med 1986; 4(1):1-7.
11. McHugh K, Ogilvie BC, Brunton FJ: Delayed presentation of traumatic diaphragmatic hernia. Clin Radiol 1991; 43(4): 246-50
12. Cristofaro MG, Lazzaro F, Cafaro D, Natale R, Mauro P, Savino N, Musella S: Post-traumatic diaphragmatic hernia with late diagnosis. Report of a clinical case. Ann Ital Chir 2000; 71(5): 595-8.
13. Cupitt JM, Smith MB: Missed diaphragm rupture following blunt trauma. Anaesth Intensive Care 2001; 29(3): 292-6.
14. Mercadante E, De Giacomo T, Rendina EA, Venuta F, Moretti M, Aratari MT, Furio Coloni G: Diagnostic delay in post-traumatic diaphragmatic ruptures. Minerva Chir 2001; 56(3): 299-302.
15. Seleem MI, Al-Hashemy AM: Delayed presentation of traumatic rupture of the diaphragm. Saudi Med J. 2001;22(8): 714-7.
16. Shreck GL, Toalson TW: Delayed presentation of traumatic rupture of the diaphragm. J Okla State Med Assoc 2003; 96(4): 181-3.
17. Lin YK, Huang BS, Shih CS, Hsu WH, Huang MH, Lee CH: Traumatic diaphragmatic hernia with delayed presentation. Zhonghua Yi Xue Za Zhi (Taipei) 1999; 62(4): 223-9.
18. Prieto I, Robledo JP, Trelles V, Ibanez R, Prieto A, Celada A. Gastric incarceration and perforation following posttraumatic diaphragmatic hernia. Acta Chir Belg 2001;101(2): 81-3.
19. Lee WC, Chen RJ, Fang JF, Wang CC, Chen HY, Chen SC, Hwang TL, Jeng LB, Jan YY, Wang CS: Rupture of the diaphragm after blunt trauma. Eur J Surg. 1994; 160(9): 479-83.
20. Versaci A, Caminiti R, Centorrino T, Rossitto M, Pante S, Mastrojeni C, Monaco F, Ciccolo A: Diaphragm rupture caused by closed trauma. A more and more frequent condition; G Chir 2000; 21(8-9): 343-7.
21. Shanmuganathan K, Killeen K, Mirvis SE, White CS: Imaging of diaphragmatic injuries. J Thorac Imaging 2000;15(2): 104-11.
22. Scaglione M, Pinto F, Grassi R, Romano S, Giovine S, Sacco M, Forner AL, Romano L: Diagnostic sensitivity of computerized tomography in closed trauma of the diaphragm. Retrospective study of 35 consecutive cases. Radiol Med (Torino) 2000; 99:46-50.
23. Nau T, Seitz H, Mousavi M, Vecsei V: The diagnostic dilemma of traumatic rupture of the diaphragm; Surg Endosc 2001;15(9): 992-6.
24. Iochum S, Ludig T, Walter F, Sebbag H, Grosdidier G, Blum AG: Imaging of diaphragmatic injury: a diagnostic challenge? Radiographics 2002; 22: S103-16.
25. Carter BM, Giuseffi J, Felson F: Traumatic diaphragmatic hernia. AJR Am J Roentgenol 1951; 65: 56.
26. Stagnitti F, Priore F, Corona F, Tiberi R, De Pascalis M, Schillaci F, Costantini A, Natalini E: Traumatic lesions of the diaphragm. G Chir 2004; 25(8-9): 276-82.
27. Mihos P, Potaris K, Gakidis J, Paraskevopoulos J, Varvatsoulis P, Gougoutas B, Papadakis G, Lapidakis E: Traumatic rupture of the diaphragm: experience with 65 patients. Injury 2003;34(3):169-72.